



ESPE
UNIVERSIDAD DE LAS FUERZAS ARMADAS
INNOVACIÓN PARA LA EXCELENCIA

**DEPARTAMENTO DE CIENCIAS DE LA VIDA Y LA
AGRICULTURA**

CARRERA DE INGENIERÍA EN BIOTECNOLOGÍA

**TRABAJO DE TITULACIÓN, PREVIO A LA OBTENCIÓN DEL TÍTULO DE
INGENIERA EN BIOTECNOLOGÍA**

**“Identificación de marcadores de células madre bovinas mediante
Inmunohistoquímica y/o Inmunofluorescencia en tejido de glándulas
mamarias y leche”**

TOSCANO RECALDE, FERNANDA DESSIRE

DIRECTOR: RACHID SEQQAT, Ph.D.

SANGOLQUÍ

2019



DEPARTAMENTO DE CIENCIAS DE LA VIDA Y LA AGRICULTURA
CARRERA DE INGENIERÍA EN BIOTECNOLOGÍA

CERTIFICACIÓN

Certifico que el trabajo de titulación, *"IDENTIFICACIÓN DE MARCADORES DE CÉLULAS MADRE BOVINAS MEDIANTE INMUNOHISTOQUÍMICA Y/O INMUNOFLUORESCENCIA EN TEJIDO DE GLÁNDULAS MAMARIAS Y LECHE"* realizado por la señorita *Toscano Recalde, Fernanda Dessire*, el mismo que ha sido revisado en su totalidad, analizado por la herramienta de verificación de similitud de contenido; por lo tanto cumple con los requisitos teóricos, científicos, técnicos, metodológicos y legales establecidos por la Universidad de Fuerzas Armadas ESPE, razón por la cual me permito acreditar y autorizar para que lo sustente públicamente.

Sangolquí, Enero 2019

Firma:

Rachid Seqqat Ph.D

C. C. 1756503291



DEPARTAMENTO DE CIENCIAS DE LA VIDA Y LA AGRICULTURA

CARRERA DE INGENIERÍA EN BIOTECNOLOGÍA

AUTORÍA DE RESPONSABILIDAD

Yo, *Toscano Recalde, Fernanda Dessire*, declaro que el contenido, ideas y criterios del trabajo de titulación: *“Identificación de marcadores de células madre bovinas mediante Inmunohistoquímica y/o Inmunofluorescencia en tejido de glándulas mamarias y leche”* es de mi autoría y responsabilidad, cumpliendo con los requisitos teóricos, científicos, técnicos, metodológicos y legales establecidos por la Universidad de Fuerzas Armadas ESPE, respetando los derechos intelectuales de terceros y referenciando las citas bibliográficas.

Consecuentemente el contenido de la investigación mencionada es veraz.

Sangolquí, Enero 2019

Firma

Fernanda Dessire Toscano Recalde

C.C.: *1723304182*



DEPARTAMENTO DE CIENCIAS DE LA VIDA Y LA AGRICULTURA
CARRERA DE INGENIERÍA EN BIOTECNOLOGÍA

AUTORIZACIÓN

Yo, *Toscano Recalde, Fernanda Dessire* autorizo a la Universidad de las Fuerzas Armadas ESPE publicar el trabajo de titulación: “*Identificación de marcadores de células madre bovinas mediante Inmunohistoquímica y/o Inmunofluorescencia en tejido de glándulas mamarias y leche*”, en el Repositorio Institucional a partir de diciembre de 2019, cuyo contenido, ideas y criterios son de mi responsabilidad.

Sangolquí, Enero 2019

Firma

A handwritten signature in blue ink, which appears to read 'Fernanda Dessire', is written over a horizontal dotted line.

Fernanda Dessire Toscano Recalde

C.C.:.....*1723304182*.....

DEDICATORIA

“Sé lo suficientemente valiente como para encontrar la vida que deseas y ten el suficiente coraje como para perseguirla”

Madalyn Beck.

Dedico el presente trabajo a mi familia, a mis padres Sandra Recalde y David Toscano, y a mis hermanos David Toscano y Francisco Recalde, quienes me motivan constantemente para superar cada obstáculo y a alcanzar mis metas.

Fernanda Dessire Toscano Recalde

AGRADECIMIENTO

A mis padres Sandra Recalde y David Toscano, que con su amor incondicional y su ejemplo me han forjado con valores indispensables para convertirme en quien soy. Son la fuente de mi felicidad y mi motivación más grande. Todos mis logros se los debo a ustedes.

A mis hermanos David Toscano y Francisco Recalde, por compartir grandes experiencias a lo largo de mi vida, mis penas y alegrías, mis fracasos y victorias, mis noches de desvelo junto a risas tuyas, por todas las locuras que hemos vivido les agradezco infinitamente.

Al laboratorio de Inmunología y Virología de la Universidad de las Fuerzas Armadas ESPE por permitirme realizar mi proyecto de titulación, y al campus del IASA I por permitirme realizar el muestreo.

A Marbel Torres por abrirme las puertas de su laboratorio, brindarme sabios consejos no solo en el ámbito académico sino a nivel personal, y ser una fuente de inspiración.

A mi tutor Rachid Seqqat por confiar en mi trabajo y guiarme durante desarrollo del proyecto para tomar las mejores decisiones.

Al Ing. Diego Vela por facilitarme la toma muestras en el campus IASA para el desarrollo de mi tesis.

A la Doctora Gabriela Jaramillo por dejarme realizar protocolos en el área de Patología clínica de Hospital de Especialidades Eugenio Espejo.

A mis amigas, mi otra familia, Nathalí, Andrea, Karla, Camila y Grace por su amor y amistad incondicional durante estos años y hacer que llegue más lejos. No existen palabras que describan lo que su presencia en mi vida representa. ¡Que la vida no nos separe nunca!

A Alex por ser mi compañero y mi cómplice, por regalarme tiempo y aventuras juntos.

A mis compañeros de laboratorio Michu, Tephi, Sebas, Carlitos, Ari y Marquito, por su ánimo para trabajar en el laboratorio, su colaboración durante mi proyecto, y por la bonita relación que hemos forjado.

Fernanda Dessire Toscano Recalde

INDICE DE CONTENIDOS

CERTIFICACIÓN	I
AUTORÍA DE RESPONSABILIDAD	II
AUTORIZACIÓN.....	III
DEDICATORIA	IV
AGRADECIMIENTO	V
INDICE DE CONTENIDOS.....	VII
INDICE DE TABLAS.....	X
INDICE DE FIGURAS.....	XI
LISTADO DE ABREVIATURAS	XIV
RESUMEN.....	XVI
ABSTRACT	XVII
CAPÍTULO 1: INTRODUCCIÓN	1
1.1 ANTECEDENTES	1
1.2 JUSTIFICACIÓN	4
1.3 OBJETIVOS.....	7
1.3.1 Objetivo General.....	7
1.3.2 Objetivos Específicos	7
CAPITULO 2: REVISIÓN BIBLIOGRÁFICA.....	8
2.1 CÉLULAS MADRE	8
2.1.1. Clasificación de las células madre	9
2.1.2. Terapias con células madres	11
2.3.1. Cultivo de células madre	14
2.2 CÉLULAS MADRE MAMARIAS BOVINAS	15
2.2.1. Precursores de células madre mamarias	16
2.2.2. Nicho de células madre mamarias bovinas	18
2.3 MARCADORES DE CÉLULAS MAMARIAS BOVINAS	20
2.3.1. Marcadores de células mioepiteliales/basales.....	20
2.3.2. Marcadores de células epiteliales	20
2.3.1. Marcadores de células aisladas de leche	22
2.3 IDENTIFICACIÓN DE CÉLULAS MADRE	23

2.4	GLÁNDULA MAMARIA	24
2.4.1.	Anatomía de la glándula mamaria bovina	24
2.3.2.	Estructura y composición celular de la glándula mamaria.....	25
2.3.3.	Desarrollo de la glándula mamaria	28
2.3.4.	Ciclo de vida mamario bovino.....	30
CAPITULO III: MATERIALES Y MÉTODOS.....		33
3.1.	LOCALIZACIÓN GEOGRÁFICA	33
3.1.1.	Trabajo de campo	33
3.1.2.	Trabajo de laboratorio.....	33
3.2.	SELECCIÓN DE VACAS PARA LA TOMA DE MUESTRAS DE LECHE	34
3.3.	AISLAMIENTO Y CULTIVO DE CÉLULAS DE LECHE BOVINA	34
3.3.1.	Obtención de células a partir de leche bovina	34
3.1.1.	Aislamiento de células a partir de leche bovina.....	35
3.3.2.	Cultivo de células de muestras de leche bovina.....	35
3.4.	INMUNOCITOQUIMICA: MARCAJE DE CÉLULAS AISLADAS DE MUESTRAS DE LECHE..	36
3.5.	ANIMALES PARA LA TOMA DE TEJIDO MAMARIO BOVINO.....	38
3.6.	OBTENCIÓN BIOPSIAS DE TEJIDO MAMARIO BOVINO	39
3.7.	PROCESAMIENTO DE MUESTRAS DE TEJIDO MAMARIO	39
3.7.1.	Inclusión del tejido mamario en bloques de parafina	39
3.7.2.	Desparafinado de cortes de tejido.....	41
3.7.3.	Desenmascaramiento del antígeno.....	41
3.8.	TINCIÓN CON HEMATOXILINA Y EOSINA (H&E).....	42
3.9.	INMUNOMARCAJE DE TEJIDO Y CÉLULAS DE LECHE	43
3.9.1.	Inmunofluorescencia del tejido mamario bovino.....	43
3.9.2.	Inmunohistoquímica del tejido de glándula mamaria bovina	45
3.10.	TOMA DE IMÁGENES.....	47
CAPITULO IV: RESULTADOS.....		48
4.1	TOMA DE MUESTRAS DE LECHE BOVINA.....	48
4.2	CULTIVO DE CÉLULAS AISLADAS DE LECHE BOVINA	49
4.1	INMUNOCITOQUIMICA DE CÉLULAS AISLADAS DE LECHE BOVINA	51
4.3	TINCIÓN DE HEMATOXILINA Y EOSINA	55
4.4	INMUNOMARCAJE EN EL TEJIDO DE GLÁNDULAS MAMARIAS	59
4.4.1	Inmunofluorescencia.....	59
4.4.2	Inmunohistoquímica	65

CAPÍTULO V: DISCUSIÓN	68
5.1 CULTIVO DE CÉLULAS AISLADAS DE LECHE BOVINA	68
5.2 INMUNOMARCAJE DE CÉLULAS AISLADAS DE LECHE	71
5.3 TINCIÓN DE HEMATOXILINA Y EOSINA DE CORTES DE TEJIDO DE LA GLÁNDULA MAMARIA	73
5.4 INMUNOMARCAJE.....	75
5.4.1 Marcaje en tejido	76
CAPÍTULO VI: CONCLUSIONES	81
CAPÍTULO VII: RECOMENDACIONES	82
BIBLIOGRAFÍA	83

INDICE DE TABLAS

Tabla 1 <i>Características de los animales en la toma de muestras de leche</i>	34
Tabla 2 <i>Anticuerpos usados para el marcaje por Inmunofluorescencia en células aisladas de leche bovina.....</i>	37
Tabla 3 <i>Características de los animales muestreados para la toma de tejido mamario</i>	38
Tabla 4 <i>Protocolo para inclusión cortes de tejido de la glándula mamaria en parafina</i>	40
Tabla 5 <i>Protocolo para el desparafinado de cortes de tejido de la glándula mamaria incrustados en parafina</i>	41
Tabla 6 <i>Protocolo para tinción de Hematoxilina & Eosina de cortes de tejido</i>	42
Tabla 7 <i>Anticuerpos usados para marcaje por inmunofluorescencia del tejido de glándula mamaria bovina</i>	45
Tabla 8 <i>Anticuerpos usados para marcaje por Inmunohistoquímica del tejido de glándula mamaria bovina.</i>	46
Tabla 9 <i>Cuantificación de células de muestras de leche.....</i>	48

INDICE DE FIGURAS

<i>Figura 1.</i> Poblaciones celulares en la glándula mamaria	2
<i>Figura 2.</i> Esquema de una ubre infectada con mastitis	5
<i>Figura 3.</i> Tipo de división de las células madre. a) Asimétrica y b) simétrica	8
<i>Figura 4.</i> Origen y potencia de las células madre.	11
<i>Figura 5.</i> Esquema de la terapia celular con diferentes fuentes de células madre	13
<i>Figura 6.</i> Esquema del proceso de Ingeniería de tejidos	15
<i>Figura 7.</i> Esquema del linaje de células madre mamarias.	17
<i>Figura 8.</i> Origen de las poblaciones celulares en el tejido mamario.....	18
<i>Figura 9.</i> Composición del nicho de células madre	19
<i>Figura 10.</i> Glándula mamaria bovina.....	24
<i>Figura 11.</i> Secreción de leche por células alveolares.....	26
<i>Figura 12.</i> Diagrama de la estructura lóbulo-alveolar de la glándula mamaria.	27
<i>Figura 13.</i> Estructura y composición celular de la glándula mamaria.	28
<i>Figura 14.</i> Desarrollo celular de la glándula mamaria.	29
<i>Figura 15.</i> Desarrollo de la glándula mamaria en cada estadio del ciclo de vida mamario	32
<i>Figura 16.</i> Micrografías campo claro de células aisladas de leche bovina.	51
<i>Figura 17.</i> Inmunomarcaje de β -actina por inmunofluorescencia en células aisladas de leche.	52
<i>Figura 18.</i> Inmunomarcaje de Nestin y Receptor tirosina quinasa (C-Kit) por inmunofluorescencia en células aisladas de leche.	52

Figura 19. Inmunomarcaje de Citoqueratina (CK14) y receptor tirosina quinasa (C-Kit) por inmunofluorescencia en células aisladas de leche.	53
Figura 20. Inmunomarcaje de Integrina 6-alfa (I6 α) y receptor tirosina quinasa (C-Kit) por inmunofluorescencia en células aisladas de leche.	53
Figura 21. Inmunomarcaje de Milk fat globule-EGF factor (MFG-E8) y receptor tirosina quinasa (C-Kit) por inmunofluorescencia en células aisladas de leche.	54
Figura 22. Cortes de glándula mamaria de vaca con tinción de H&E.	56
Figura 23. Cortes de glándula mamaria de vaca con tinción de H&E.	56
Figura 24. Estructura y composición celular de la glándula mamaria con tinción de H&E.	57
Figura 25. Mediciones realizadas en las estructuras alveolares.	58
Figura 26 Inmunomarcaje contra β -actina en tejido de glándula mamaria de vaca por inmunofluorescencia	59
Figura 27. Inmunomarcaje de Nestin en tejido de glándula mamaria de vaca por inmunofluorescencia	60
Figura 28. Inmunomarcaje de Citoqueratina (CK14) y receptor tirosina quinasa (C-Kit) en tejido de glándula mamaria de vaca por inmunofluorescencia	60
Figura 29. Inmunomarcaje de Integrina 6-alfa (I6 α) y receptor tirosina quinasa (C-Kit) en tejido de glándula mamaria de vaca por inmunofluorescencia	61
Figura 30. Inmunomarcaje de Milk fat globule-EGF factor (MFG-E8) y receptor tirosina quinasa (C-Kit) en tejido de glándula mamaria de vaca por inmunofluorescencia	61
Figura 31. Inmunomarcaje contra β -actina en tejido de glándula mamaria de vaca por inmunofluorescencia	62

Figura 32. Inmunomarcaje de Nestin en tejido de glándula mamaria de vacona por inmunofluorescencia	63
Figura 33. Inmunomarcaje de Citoqueratina (CK14) y receptor tirosina quinasa (C-Kit) en tejido de glándula mamaria de vacona por inmunohistoquímica.....	63
Figura 34. Inmunomarcaje de Integrina 6-alfa (I6 α) y receptor tirosina quinasa (C-Kit) en tejido de glándula mamaria de vacona por inmunohistoquímica.....	64
Figura 35. Inmunomarcaje de Milk fat globule-EGF factor (MFG-E8) y receptor tirosina quinasa (C-Kit) en tejido de glándula mamaria de vacona por inmunohistoquímica.	64
Figura 36. Inmunomarcaje β -actina, CK14, I6 α y MFG-E8 en tejido de glándula mamaria de vaca por inmunohistoquímica	65
Figura 37. Inmunomarcaje β -actina, CK14, I6 α y MFG-E8 en tejido de glándula mamaria de vacona por inmunohistoquímica	66

LISTADO DE ABREVIATURAS

°C	Grados centígrados
β-actina	Beta actina
bMSC	Células madre mamarias bovinas (por sus siglas en inglés “ <i>Bovine Mammary Stem Cells</i> ”)
CD49f	Integrina 6 alfa
C-Kit	Receptor tirosina quinasa
CK	Citoqueratinas
CO₂	Dióxido de carbono
DAPI	4',6-diamino-2-fenilindol
DMEM	Medio de Eagle modificado por Dulbecco (por sus siglas en inglés “ <i>Dulbecco’s modified Eagle’s medium</i> ”)
ESC	Células madre embrionarias (por sus siglas en inglés “ <i>Embryonic stem cells</i> ”)
g	Fuerzas g (RCF)
g	Gramos
I6α	Integrina 6 alfa
iPSC	Células madre pluripotentes inducidas (por sus siglas en inglés “ <i>induced pluripotent stem cells</i> ”)
MSC	Células madre mamarias (por sus siglas en inglés “ <i>mammary stem cells</i> ”)
MFGE8	Milk fat globule-EGF factor 8
min	Minuto
mm	Milímetro
mM	Milimolar

mg	Miligramos
ng/mL	Nanogramos por mililitro
PBS	Solución fosfato salina tamponada (por sus siglas en inglés “ <i>Phosphate Buffered Saline</i> ”)
rpm	Revoluciones por minuto
SBF	Suero Bovino Fetal (por sus siglas en inglés “ <i>Bovine Fetal Serum</i> ”)
SC	Células madre (por sus siglas en inglés “ <i>stem cells</i> ”)
SCC	Conteo de células somáticas (por sus siglas en inglés “ <i>somatic cell count</i> ”)
TEB	Brotos terminales (por sus siglas en inglés “ <i>terminal end buds</i> ”)
ug:	Microgramos
uL	Microlitros
ug/mL	Microgramos por mililitro
v/v	Porcentaje volumen volumen

RESUMEN

Las células madre mamarias bovinas (bMSC) son capaces de regenerar y reparar el tejido mamario, por esta razón se plantea su uso en el tratamiento de enfermedades como la mastitis, o para mejorar la producción de leche. Sin embargo, la caracterización celular es primordial para usarlas en terapia. Debido a esto, el objetivo de este estudio fue identificar bMSC en el tejido mamario y en células aisladas de leche, al analizar la expresión de los marcadores: receptor tirosina quinasa (C-Kit), citoqueratina 14 (CK14), nestin, integrina 6-alfa ($I6\alpha$), milk fat globule-EGF factor-8 (Mfge8) y por inmunofluorescencia y/o inmunohistoquímica. Se logró aislar células de leche y cultivarlas durante 24 días. Mediante inmunocitofluorescencia se identificaron células alveolares $Nestin^-/C-Kit^-$, células mioepiteliales $I6\alpha^+/C-Kit^-$, progenitores alveolares $Mfge8^+/C-Kit^+$, progenitores mioepiteliales $CK14^+/C-Kit^+$, y progenitores multipotentes $I6\alpha^+/C-Kit^+$ y $Nestin^+/C-Kit^+$. Con la tinción de H&E y el inmunomarcaje del tejido se comprobó que los conductos y alveolos tienen una capa interna de células epiteliales luminales y alveolares, respectivamente, que a su vez está rodeada por una capa de células mioepiteliales. Esta estructura se encuentra dentro del estroma compuesto por fibroblastos y adipocitos. En el tejido de vacas en lactancia se identificaron células alveolares $Mfge8^+$, células mioepiteliales $CK14^+/C-Kit^-$ y $Nestin^+$; progenitores alveolares $CK14^-/C-Kit^+$, $I6\alpha^-/C-Kit^+$ y $Mfge8^+/C-Kit^+$; progenitores mioepiteliales $CK14^+/C-Kit^+$ y $Nestin^+$, progenitores multipotentes $I6\alpha^+/C-Kit^+$, y $Nestin^+$ y miofibrastos $Nestin^+$. En muestras de vaconas el marcaje fue negativo para todos los anticuerpos .

PALABRAS CLAVE:

- **INMUNOMARCAJE**
- **CÉLULAS MADRE MAMARIAS BOVINAS**
- **MARCADORES CELULARES**

ABSTRACT

Bovine mammary stem cells (bMSC) are able to regenerate and repair mammary tissue, for this reason they are in the treatment of diseases such as mastitis, or to improve milk production. However, cell characterization and identification are essential before using them in therapy. So the objective of this study was to identify bMSC in mammary tissue and in cells isolated from milk, by analyzing the expression of markers: receptor tyrosine kinase (C-Kit), cytokeratin 14 (CK14), integrin 6-alpha ($I6\alpha$), nestin Milk fat globule-EGF factor-8 (Mfge8) and by immunofluorescence and/or immunohistochemistry. It was possible to isolate milk cells and to culture them for 24 days. Immunocytofluorescence was used to identify $Nestin^-/C-Kit^-$ alveolar cells, $I6\alpha^+/C-Kit^-$ myoepithelial cells, $Mfge8^+/C-Kit^+$ alveolar progenitors, $CK14^+/C-Kit^+$ myoepithelial progenitors, and $I6\alpha^+/C-Kit^+$ y $Nestin^+/C-Kit^+$ multipotent progenitors. H&E staining and immunolabelling of the mammary tissue showed that the ducts and alveoli have an inner layer of luminal and alveolar epithelial cells, respectively, which is surrounded by a layer of myoepithelial cells. This structure is immersed by the stroma composed of fibroblasts and adipocytes. In the tissue of lactating cows, $Mfge8^+$ alveolar cells, $CK14^+/C-Kit^-$ and $Nestin^+$ myoepithelial cell, $CK14^-/C-Kit^+$, $I6\alpha^-/C-Kit^+$ y $Mfge8^+/C-Kit^+$ alveolar progenitors $CK14^+/C-Kit^+$ y $Nestin^+$ myoepithelial progenitors, $I6\alpha^+/C-Kit^+$ multipotent progenitors, and $Nestin^+$ myofibrast were identified. In samples of veal, the label was negative for all proved antibodies.

KEY WORDS:

- **IMMUNOLABELING**
- **BOVINE MAMMARY STEM CELLS**
- **CELL MARKERS**

CAPÍTULO 1: INTRODUCCIÓN

1.1 Antecedentes

Décadas atrás DeOme et al., (1959), realizaron un trasplante de tejido mamario murino y observaron que este era capaz de originar todas las estructuras de la glándula mamaria, por lo que fueron los primeros en evidenciar sobre la presencia de células madre en el tejido mamario.

Posteriormente, los estudios realizados por Shackleton et al., (2006), demostraron la capacidad de multipotencia que presentan las células madre que residen en el tejido de la glándula mamaria ya que realizaron el trasplante de una de estas células y observaron que era capaz de reconstituir una glándula mamaria completa.

Al demostrar que las células madre mamarias tienen la capacidad de autorrenovarse a través de la replicación y diferenciarse en linajes celulares específicos (Shenghui, Nakada, & Morrison, 2009; Capuco et al., 2012), se planteó su uso como una alternativa novedosa en la terapia de regeneración de tejidos mamaros enfermos y dañados (Rauner & Barash, 2012; Medeiros, 2016).

Para evaluar la capacidad regenerativa de las células madre mamarias *in vivo*, se ha optado por el trasplante (o xenoinjertos) de células a la almohadilla de grasa de una glándula mamaria funcional como en los estudios realizados por Rauner & Barash, (2012), o Martignani et al., (2015), etc., el cual se ha convertido en el método estándar. Por otra parte, la capacidad regenerativa de las células madre mamarias también ha sido evaluada *in vitro*, mayormente mediante el cultivo celular, como por ejemplo los trabajos realizados por Martignani et al., (2010), Cravero et al., (2015), (Choudhary, 2014), entre otros.

A pesar de que ya se conoce sobre la existencia de células madre mamarias bovinas, no se tiene esclarecido la composición y dinámica celular del tejido en el que residen, razón por la cual surge la necesidad de identificar y caracterizar la gran variedad de subpoblaciones celulares del tejido mamario, demostrando que en este se encuentran células totalmente indiferenciadas como lo son las células madre, células progenitoras con mayor diferenciación, y células totalmente diferenciadas y especializadas como las células epiteliales (luminales) y mioepiteliales (basales), (Figura 1) (Holland et al., 2003; Li et al., 2009).

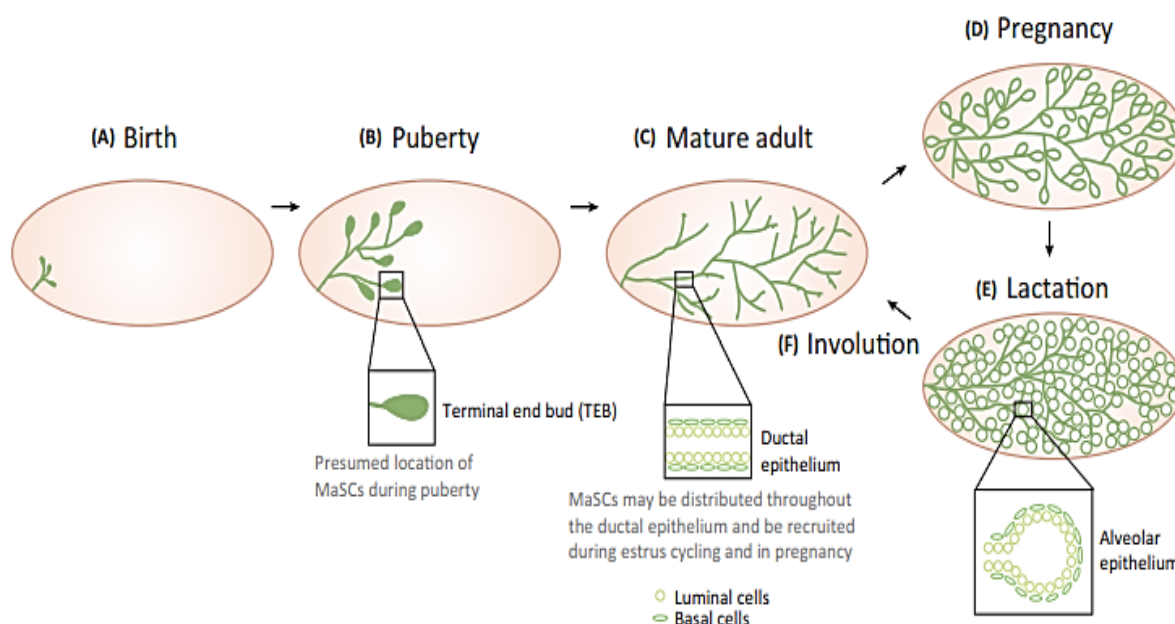


Figura 1. Poblaciones celulares en la glándula mamaria

Fuente: (Lloyd et al., 2017).

Al caracterizar el tejido mamario, demostraron que cada subpoblación celular encontrada expresa marcadores específicos (Sharma & Jeong, 2013). Sin embargo, el estudio de marcadores de células madre mamarias lo han realizado en otras especies principalmente en modelos humanos y murinos (Capuco et al., 2012; Rauner & Barash, 2012). Por tal motivo, parte de las investigaciones se centraron en saber si dichos marcadores encontrados en otras especies son

aplicables a células madre mamarias bovinas, o si existen marcadores propios de las poblaciones celulares que residen ahí (Li et al., 2009; Van de Moosdijk et al., 2017).

La mayoría de los protocolos que se utilizan para identificar, caracterizar y clasificar poblaciones celulares, dependen del inmunomarcaje, que consiste en el uso de un conjunto de anticuerpos contra las proteínas de la superficie o matriz celular (Cravero et al., 2014).

Moreira, (2010) y Perruchot et al., (2016) mencionan que actualmente para la caracterización del fenotipo de las poblaciones celulares se usan marcadores como citoqueratinas (CK5, CK6, CK8, CK9, CK14, y CK18), receptores de hormonas y de esteroides, actividad aldehído deshidrogenasa, el receptor tirosina quinasa (C-Kit), nestin, entre otros.

Sin embargo, el nuevo enfoque de las investigaciones consiste en llevar a cabo estudios con marcadores celulares en diferentes estadios fisiológicos del ciclo de vida mamario bovino: antes y después de la pubertad, durante la gestación, en la lactancia y finalmente en la involución, debido a que las poblaciones celulares cambian a lo largo de estas etapas, y consecuentemente la expresión de los marcadores celulares como por ejemplo: CD24 (antígeno estable al calor), CD29 (integrina β 1), CD49f (integrina α 6), CD61 (integrina β 3), Sca-1 (antígeno de células madre 1), entre otros (Van Keymeulen et al., 2011; Perruchot et al., 2016; Van de Moosdijk et al., 2017).

Simultáneamente, varios investigadores se dedican al estudio de células madre mamarias bovinas pero con otro enfoque, descubrir los métodos para cultivarlas en grandes cantidades, durante largos periodos de tiempo y manipularlas para generar tipos celulares específicos, esto con el fin de poder ser aplicadas en la regeneración de tejidos (Sharma & Jeong, 2013; Cravero et al., 2014).

Estudios más recientes, como llevados a cabo por Tornillo et al., (2013), Baratta et al., (2015), Martignani et al., (2015), Cravero et al., (2015), entre otros, utilizan los dos enfoques para complementar el estudio de células madre, analizar la regeneración de las células madre *in vitro* e *in vivo*, y además caracterizarlas mediante el uso de marcadores celulares en técnicas como citometría de flujo o moleculares (Choudhary, 2014).

1.2 Justificación

La mastitis es una infección intramamaria causada principalmente por *E coli*, *S. aureus*, *Streptococcus agalactiae*, *Streptococcus uberis*, entre otros, estas ingresan a los tejidos productores de leche, los conductos y finalmente a las cisternas que almacenan la leche, proliferando y causando inflamación del tejido mamario (Viguier et al., 2009; Sharma & Jeong, 2013) (Figura 2). La mastitis ocasiona daños patológicos en la glándula mamaria y cambios en las propiedades de la leche (Akers, & Nickerson, 2011). En los últimos años, las técnicas de automatización para la producción de leche de manera industrial ha causado en los bovinos la mastitis con mayor frecuencia, lo que consecuentemente representa grandes pérdidas económicas por varias razones: disminución de la producción y la calidad de la leche, valor animal, los costos de los medicamentos, el tiempo invertido en tratar al animal e inclusive el sacrificio del animal (Rauner & Barash, 2012; Medeiros, 2016). De hecho, la glándula mamaria bovina puede producir 3.000 kg de leche en un ciclo completo de lactancia, y si un cuarto de la glándula está afectada se reduce la producción de leche del 10 al 12% (Viguier et al., 2009; Akers, & Nickerson, 2011; Sharma & Jeong, 2013).

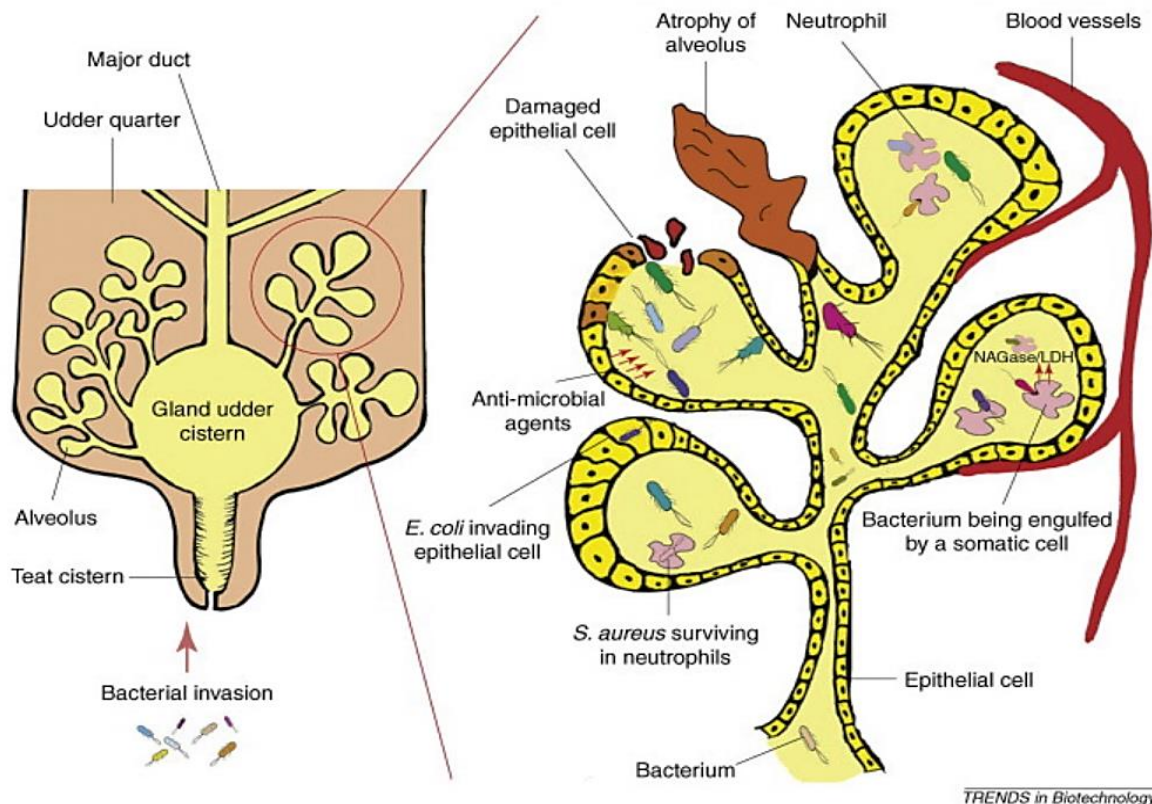


Figura 2. Esquema de una ubre infectada con mastitis
Fuente: (Viguiet et al., 2009)

Debido a las pérdidas económicas, su prevalencia y el costo de curación de la mastitis surge la necesidad de tratarla y prevenir su aparición (Viguiet et al., 2009; Sharma & Jeong, 2013). Se ha propuesto varias estrategias terapéuticas para contrarrestar la infección causada por la mastitis, entre ellas el uso de células madre para reparar o reemplazar el tejido dañado, o incluso revertir la enfermedad o lesión (Jaime, Garza, & Ortiz, 2007). El principal enfoque de la terapia regenerativa aplicada a los bovinos sería tratar la mastitis ya que propone repoblar el tejido con células madre exógenas o estimular la producción de las células madre endógenas (Choudhary, 2014).

Sin embargo, el primer paso es identificar y caracterizar las células que residen en el tejido mamario, por lo que el presente trabajo pretende plantear la identificación y caracterización de células madre bovinas en muestras de tejido mamario y leche, ya que este es uno de los métodos más utilizados para discernir entre poblaciones celulares, debido a que cada población expresa marcadores celulares específicos, y así fácilmente pueden ser identificadas y separadas unas poblaciones celulares de otras (Sharma & Jeong, 2013; Van de Moosdijk et al., 2017).

La expresión de marcadores celulares, además de identificar, caracterizar y clasificar a las bMSC y su progenie, también permitirá conocer sobre su regulación, diferenciación, y los aspectos que influyen en la proliferación de un tipo celular específico como: factores de crecimiento, citoquinas, matriz extra celular, etc. Su estudio contribuirá a una mejor comprensión del papel de las células madre en la plasticidad de la glándula mamaria (Rauner & Barash, 2012; Inman et al., 2015).

La caracterización de la glándula mamaria requiere la especificación de la especie, sexo, edad, historia reproductiva y el estadio fisiológico en el que se encuentra el animal (Russo, Tewari, & Russo, 1989). Por tal motivo, existe la necesidad de realizar investigaciones en modelos bovinos, ya que gran parte de la información disponible sobre sus células madre mamarias y su progenie ha sido obtenida por extrapolación de resultados de otras especies, generalmente modelos humanos y murinos (Li et al., 2009; Capuco et al., 2012; Rauner & Barash, 2012).

A futuro, la identificación de marcadores celulares facilitará las estrategias diseñadas para controlar la actividad celular, principalmente la capacidad regenerativa del tejido (Capuco et al., 2012, Rauner & Barash, 2012; Inman et al., 2015). Además uno de los usos que se pretenden dar a la expresión de marcadores de las células secretadas en la leche, es que estos puedan ser usados

como biomarcadores de la eficiencia de producción de la glándula mamaria, ya que están vinculados con el estadio fisiológico del animal (Choudhary, 2014).

Por otra parte, la terapia con células madre permitirá optimizar la producción de leche, ya que la persistencia de la lactancia depende de la capacidad regenerativa de las células madre mamarias bovinas. Esto quiere decir que el tiempo de producción de leche se podría prolongar al favorecer la proliferación de células alveolares, ya que este tipo celular es el encargado de producir la leche, y adicionalmente, se podría acortar el tiempo de involución o periodo seco, al favorecer la regeneración rápida del tejido epitelial mamario sin tener un efecto nocivo sobre la producción de leche en el próximo periodo de lactancia (Capuco et al., 2012; Choudhary, 2014).

1.3 Objetivos

1.3.1 Objetivo General

Identificar marcadores de células madre bovinas mediante Inmunohistoquímica y/o Inmunofluorescencia en tejido de glándulas mamarias y leche.

1.3.2 Objetivos Específicos

- Obtener células madre bovinas a partir de leche mediante cultivo celular.
- Estandarizar las condiciones para inmunomarcaje de células madre bovinas presentes en leche y tejido mamario.
- Identificar los marcadores: C-Kit, Integrina 6 alfa, Citoqueratina 14 y MFGE8 de células madre bovinas

CAPITULO 2: REVISIÓN BIBLIOGRÁFICA

2.1 Células madre

Las células madre se definen como las células indiferenciadas que son capaces de autorrenovarse, es decir, multiplicarse infinitamente y conservarse indiferenciadas a través de la replicación, y pueden o no diferenciarse en linajes específicos dependiendo del tipo de división: simétrica o asimétrica (Figura 3) (Hima & Srilatha, 2011).

La división simétrica de las células madre produce dos células madre idénticas lo que permite el aumento de la población de células madre, o produce dos células diferenciadas que favorece la especialización de las células pero desaparece la población de células madre.

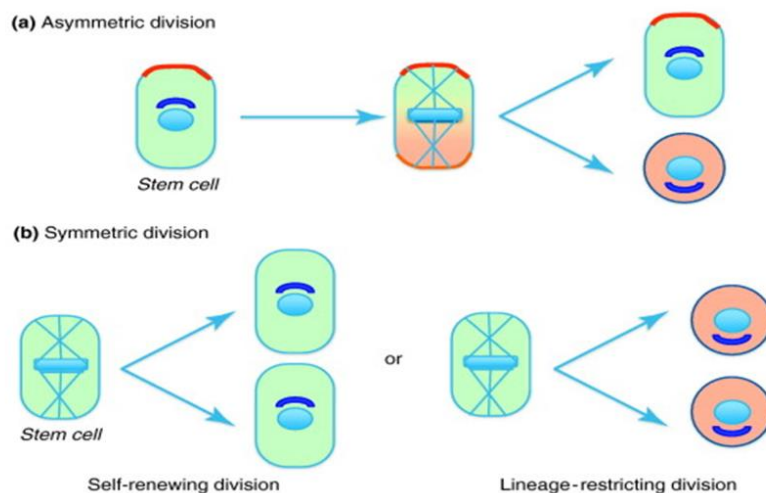


Figura 3. Tipo de división de las células madre. a) Asimétrica y b) simétrica

Fuente: (McCaffrey & Macara; 2011)

Por el contrario la división asimétrica dará como resultado una nueva célula madre y una célula progenitora de un linaje comprometido, o una nueva célula madre y otra célula con mayor diferenciación, lo que permitirá que se mantenga la población de células madre pero repoblará el

tejido con células especializadas (Shenghui, Nakada, & Morrison, 2009; McCaffrey & Macara; 2011; Cravero et al., 2014). A diferencia de las células madre, las células progenitoras tienen una capacidad de proliferación finita y una capacidad de diferenciación restringida (Capuco et al., 2012; Sharma & Jeong, 2013).

2.1.1. Clasificación de las células madre

2.1.1.1. Potencialidad celular

La potencialidad celular se refiere a la capacidad de las células para generar o diferenciarse en células de múltiples linajes (Capuco et al., 2012). Al diferenciarse, la célula generalmente pasa por varias etapas, volviéndose más especializada, lo que ha permitido su clasificación en: totipotentes, pluripotentes, multipotentes, oligopotentes y unipotentes (Hima & Srilatha, 2011; Kalra & Tomar, 2014).

Las células madre totipotentes se caracterizan porque pueden diferenciarse en células embrionarias y extraembrionarias (placenta), por lo tanto pueden originar un organismo completo y viable. Estas células son producto de la fusión de un óvulo y un espermatozoide, por lo que el huevo fertilizado y las células producidas por las primeras divisiones son totipotentes (Hima & Srilatha, 2011; Kalra & Tomar, 2014).

Las células madre pluripotentes son capaces de generar células de cualquiera de las tres capas germinales del organismo: ectodermo, mesodermo y endodermo. Por ejemplo, las células madre embrionarias (Hima & Srilatha, 2011; Kalra & Tomar, 2014).

Las células madre multipotentes pueden diferenciarse en varias células de una familia estrechamente relacionada, es decir, solamente una de las tres capas germinales del organismo: ectodermo, mesodermo y endodermo. Por ejemplo, la médula ósea contiene células madre multipotentes que dan origen a todas las células de la sangre, pero no a otros tipos de células (Hima & Srilatha, 2011; Kalra & Tomar, 2014).

Las células madre oligopotentes pueden diferenciarse en solo unas pocas células, como las células madre linfoides o mieloides (Hima & Srilatha, 2011; Kalra & Tomar, 2014).

Las células unipotentes pueden producir un solo tipo de célula, el suyo propio, pero tienen la propiedad de la auto renovación. La mayoría de células adultas que residen en los tejidos y órganos de un individuo son unipotentes, aunque también existen células progenitoras unipotentes como por ejemplo los tejidos epiteliales que se renuevan durante la vida adulta (Hima & Srilatha, 2011; Kalra & Tomar, 2014).

2.1.1.2. Origen celular

Las células madre se dividen en tres categorías: células madre embrionarias (ESC por sus siglas en inglés “*embryonic stem cells*”), células madre adultas (somáticas) y células madre pluripotentes inducidas (iPSC) (Capuco et al., 2012; Kalra & Tomar, 2014).

Las células madre embrionarias provienen de la masa celular interna del blastocito y son pluripotentes (Arias & Felmer, 2009; Capuco et al., 2012). Estas células se pueden obtener después de la formación del cigoto y antes de su implantación en el útero (Kalra & Tomar, 2014).

Por otro parte, las células madres adultas se encuentran en los tejidos adultos, y son capaces de dividirse y crear otra célula idéntica o una célula más diferenciada, por lo que son multipotentes

(Jaime, Garza, & Ortiz, 2007; Shenghui, Nakada, & Morrison, 2009). Esto les permite mantener y reparar el tejido en el que se encuentran (Kalra & Tomar, 2014).

Finalmente las iPSC se obtienen al inducir a las células diferenciadas terminalmente a expresar genes que normalmente están presentes en las células madre embrionarias y que controlan las funciones celulares, se manipulan (reprograman) genes específicos para llevar a las células un estado indiferenciado pluripotente (Kalra & Tomar, 2014; Qu et al., 2017).

La Figura 4 describe un diagrama sobre los tipos de células madre.

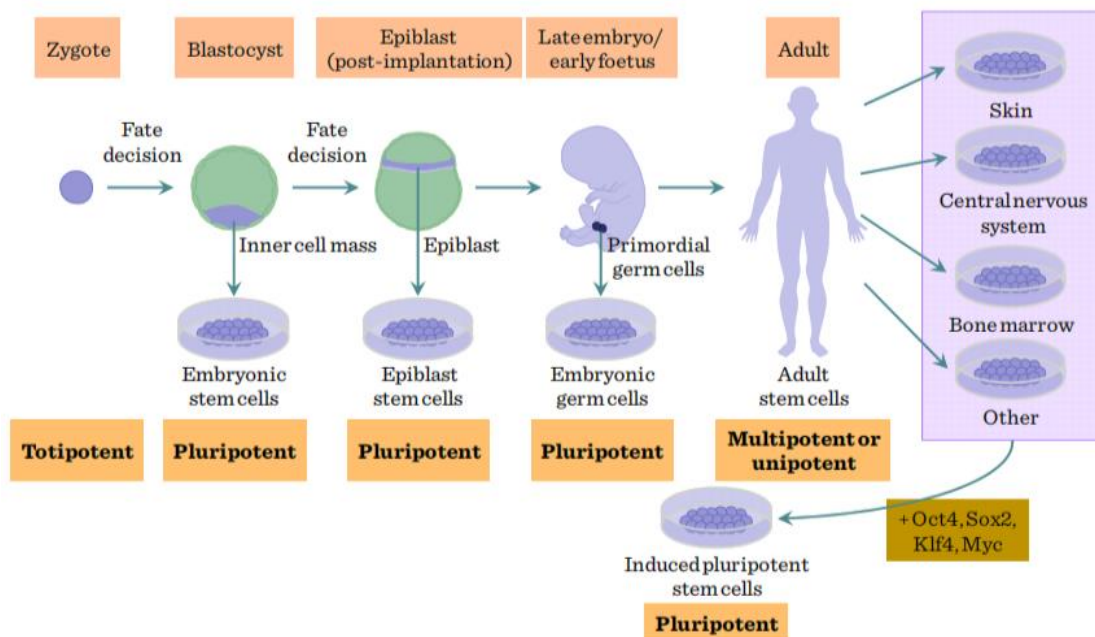


Figura 4. Origen y potencia de las células madre.

Fuente: (Balogh & Engelmann; 2011)

2.1.2. Terapias con células madres

Las células madre se plantean como terapia para reparar o reemplazar tejido dañado. Esta técnica consiste en extraer células madre de un individuo, promover su proliferación y conducir

su diferenciación hacia el tipo celular deseado, y finalmente injertarlas en el tejido u órgano afectado (Jaime, Garza, & Ortiz, 2007).

La terapia con células madre más conocida consiste en trasplantar células madre adultas de médula ósea, porque son capaces de reconstituir la hematopoyesis en enfermedades o afecciones hematológicas como cánceres de sangre, trastornos autoinmunes y defectos hematopoyéticos (Hima & Srilatha, 2011; Karla & Tomar, 2014). También existen otras aplicaciones del uso de la terapia con células madre como por ejemplo: se realizan injertos cutáneos de células de la epidermis para tratar quemaduras, se realiza aislamiento de células madre de grasa para el tratamiento de la pérdida de cabello, se realizan trasplantes de células hepáticas para tratar afecciones del hígado, trasplante de células pancreáticas para el tratamiento de la diabetes, trasplante de células cardíacas para el tratamiento de afecciones al corazón, entre otras (Balogh & Engelmann, 2011; Karla & Tomar, 2014). Actualmente se usa las células madre como reemplazo de células o como vector para la entrega de genes para el tratamiento de enfermedades neurodegenerativas como la enfermedad de Alzheimer, Parkinson, etc. (Karla & Tomar, 2014).

Las células madre, tanto embrionarias como adultas, tienen gran potencial para aplicarse en la terapia regenerativa, sin embargo, el uso de ESC genera un gran dilema ético sobre su uso, y por otra parte, obtener células madre adultas es más complicado debido a su reducido número en el tejido. Debido a esto, se plantea a las iPSC como una de las mejores estrategias usadas en la terapia celular (Jaime, Garza, & Ortiz, 2007, Karla & Tomar, 2014, Qu et al., 2017).

El esquema general de la terapia celular usando diferentes fuentes de células madre como: iPSC, ESC y células madre adultas consiste en: 1) recolección de células del individuo (autólogas) o un donante (allogénico, autogénico, heterólogo); 2) aislamiento y purificación de

células madre, 3) diferenciación de las células madre en un tipo celular específico, 4) métodos de ingeniería celular que promuevan la supervivencia (agentes adyuvantes, factores tróficos, alteraciones genéticas, etc.); y finalmente 5) implantación de células en el individuo (Figura 5). Las iPSC se generan reprogramando células somáticas adultas que se aíslan de la sangre o la piel y luego las diferencian en células de interés. De igual forma las ESC pueden diferenciarse en derivados celulares de interés. Sin embargo las células madre adultas, como las células de la médula ósea, las células madre mesenquimáticas, etc., no requieren reprogramación o diferenciación (Nguyen et al., 2016).

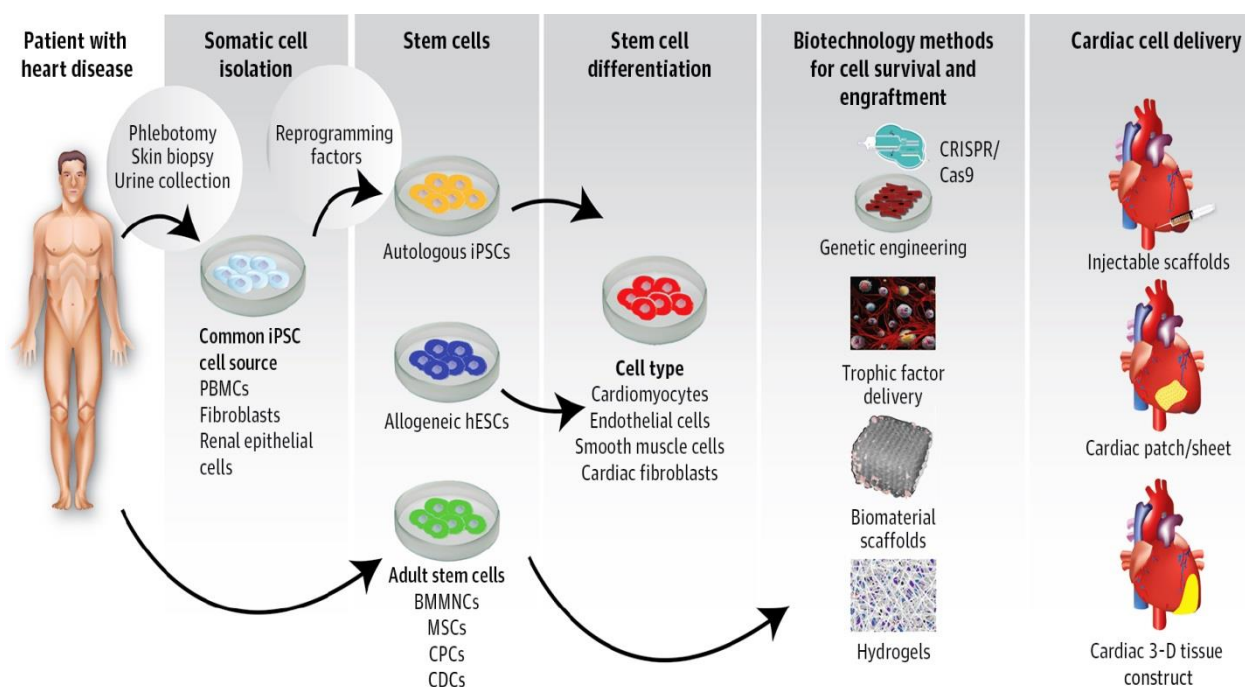


Figura 5. Esquema de la terapia celular con diferentes fuentes de células madre
 Fuente: (Nguyen et al., 2016)

A pesar del potencial uso de las células madre en el tratamiento de varias enfermedades, se necesita más investigaciones para comprender el comportamiento de las células madre después

del trasplante, así como los mecanismos de interacción de las células madre con el microentorno afectado en el que se realizará la terapia (Jaime, Garza, & Ortiz, 2007)

2.3.1. Cultivo de células madre

En la terapia basada en células tiene varias desventajas como pérdida de viabilidad celular, migración después de la implantación, entre otras (Mandrycky et al., 2016; Jammalamadaka & Tappa, 2018). Debido a esto, se propone la ingeniería de tejidos, en la que se combinan las células y biomateriales a través de una variedad de procesos para obtener matrices bidimensionales (2D) y tridimensionales (3D) para crear andamios. Para esta terapia se deben tomar en cuenta varios factores que incluyen biocompatibilidad, citotoxicidad, rigidez, elasticidad, propiedades de la superficie, tamaño y disposición de los poros, arquitectura interna, etc. (Mandrycky et al., 2016; Jammalamadaka & Tappa, 2018).

Actualmente el uso de andamios o matrices mejoran el proceso de reparación del tejido al promover la adhesión, proliferación y diferenciación de las células madre; además se trata de recrear un nicho de células madre (Mandrycky et al., 2016; Qu et al., 2017; Jammalamadaka & Tappa, 2018).

Alguno ejemplos de las aplicaciones del uso de matrices 2D y 3D, es construir vasos sanguíneos, huesos, cartílagos o favorecer el crecimiento y proliferación de neuronas, músculos, etc. (Mandrycky et al., 2016).

El aplicar técnicas biotecnológicas pueden proporcionar sistemas precisos y biológicamente relevantes para el estudio de órganos o tejidos, para el desarrollo terapias y medicamentos, para la liberación controlada de moléculas y fármacos, para crear modelos de enfermedades, incluido los

tumores, de tal forma que permiten aproximarse a las condiciones reales *in situ* (Figura 6) (McCaffrey & Macara; 2011).

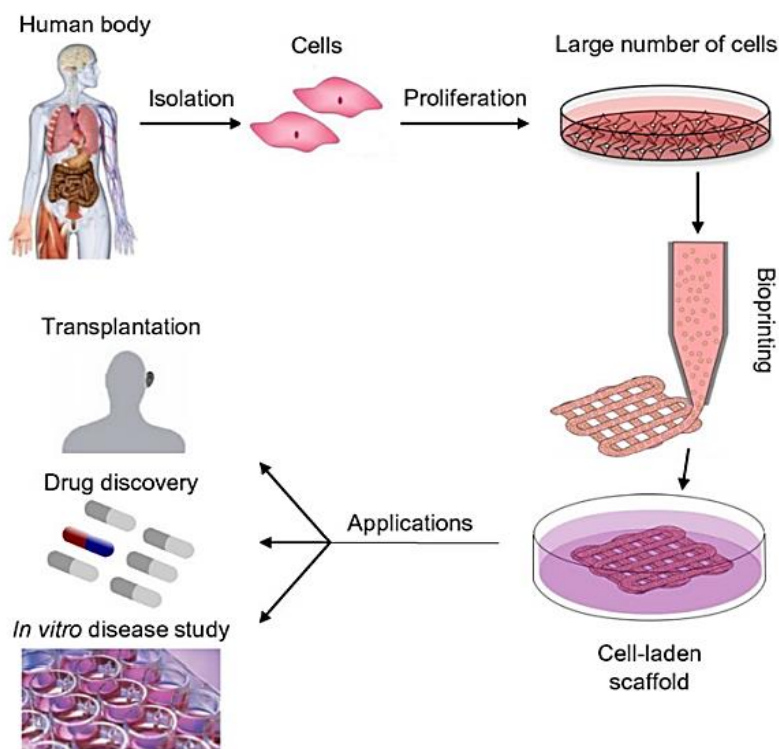


Figura 6. Esquema del proceso de Ingeniería de tejidos
Fuente: (Mandrycky et al., 2016)

2.2 Células madre mamarias bovinas

Todas las células epiteliales que forman el tejido de glándula mamaria se derivan de células madre mamarias (MSC o MaSC, por sus siglas en inglés “*mammary stem cells*”) (Sharma & Jeong, 2013), mientras que las células madre mesenquimales proporcionan los linajes del estroma (almohadilla de grasa) y tejido conectivo de este órgano (Capuco et al., 2012).

Jaime, Garza, & Ortiz, (2007); Capuco et al., (2012) mencionan que las MSC son un tipo de células madre somáticas, por lo que son capaces de formar todos los tipos de células

especializadas que se encuentran dentro del tejido en el que residen (luminales ductales o alveolares, y células basales/mioepiteliales), es decir, son multipotentes (Choudhary, 2014).

De acuerdo con Hennighausen & Robinson, (2005), Capuco et al., (2012) y Choudhary, (2014), las MSC cumplen tres funciones: 1) proliferación celular asegurando el crecimiento de los tejidos, 2) mantiene la homeostasis del tejido en el que residen, y 3) regeneración del tejido mamario.

Están presentes en todos los estadios del ciclo mamario, estos incluyen: la proliferación del tejido mamario durante la pubertad, ramificación adicional durante ciclos reproductivos consecutivos, expansión masiva y diferenciación terminal durante la gestación, secreción de leche durante la lactancia y, finalmente, remodelación completa durante la involución o regresión, en el que se requiere la muerte celular programada y la eliminación del 90% del epitelio de la glándula mamaria (Atabai et al., 2005; Van de Moosdijk et al., 2017).

2.2.1. Precursores de células madre mamarias

La glándula mamaria contiene jerarquías de células madre o progenitoras funcionales que se mantienen durante todo el ciclo de vida del bovino (Hennighausen & Robinson, 2005; Sharma & Jeong, 2013). Por lo que cada tipo celular es generado a partir de MSC de acuerdo a la necesidad del tejido en los diferentes estadios del ciclo de vida mamario (Holland et al., 2003; Sharma & Jeong, 2013).

Todavía no se tiene esclarecido el origen celular de las subpoblaciones del tejido mamario bovino, pero se tiene evidencia que las MSC dan lugar a células precursoras epiteliales

comprometidas (EPC) que pueden seguir dos destinos, convertirse en células precursoras ductales (DP), o alveolares (AP) (Figura 7) (Hennighausen & Robinson, 2005; Choudhary, 2014).

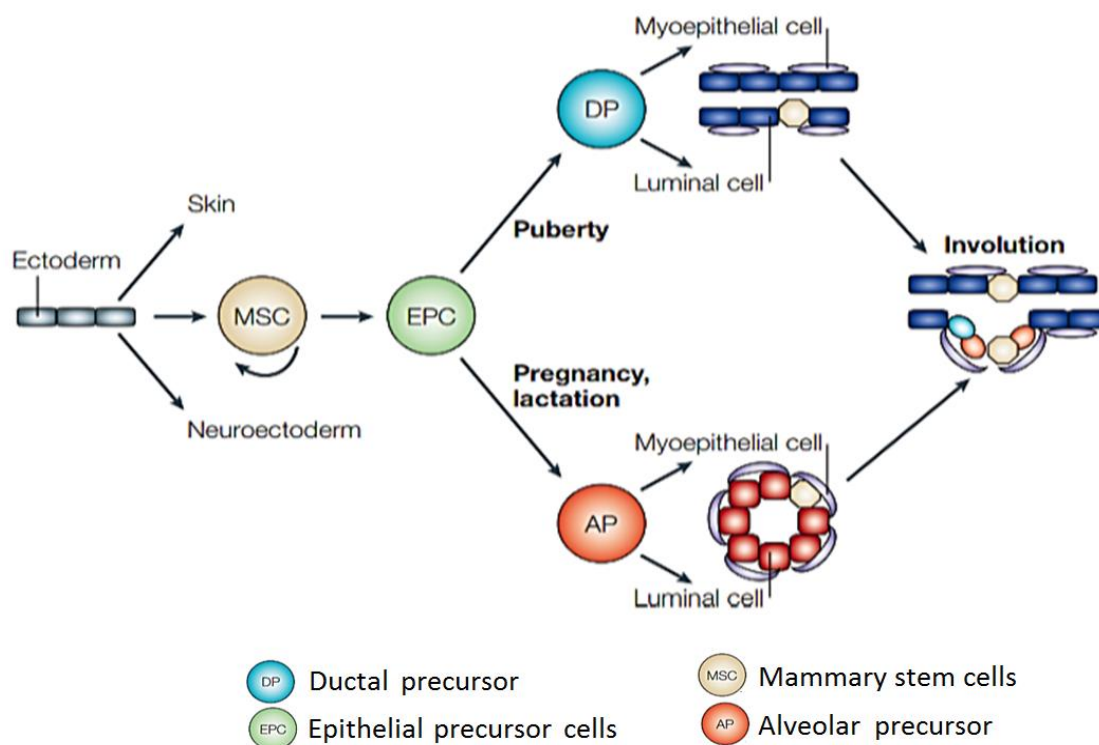


Figura 7. Esquema del linaje de células madre mamarias.

Fuente: (Hennighausen & Robinson, 2005)

En la pubertad de bovino, las EPC originan células progenitoras ductales (DP), y estas, a su vez, dan origen a células mioepiteliales o células epiteliales (luminales) que forman los conductos, y favorecen el crecimiento del tejido mamario (Figura 7 y 8A). Sin embargo, en la gestación y lactancia, las EPC se convierten en progenitores alveolares (AP) que igualmente dan lugar a células mioepiteliales y epiteliales (alveolares), pero con el propósito de formar los alveolos para producir leche (Fig. 7 y 8D) (Hennighausen & Robinson, 2005; Capuco et al., 2012; Rauner & Barash, 2012).

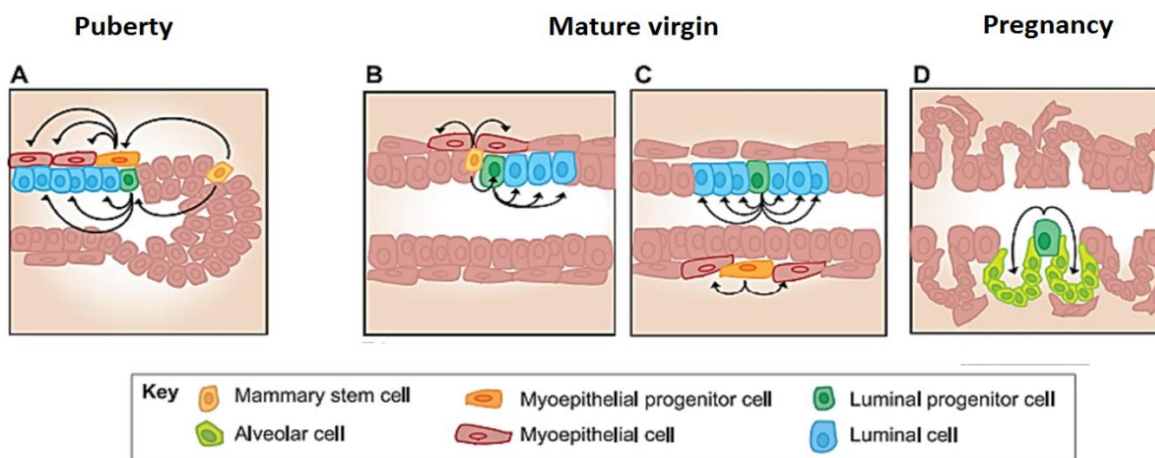


Figura 8. Origen de las poblaciones celulares en el tejido mamario.

Fuente: (Inman et al., 2015)

Durante el desarrollo mamario, las MSC que residen en el tejido pueden presentar características de unipotencia, es decir, se restringen a solo un linaje celular, como por ejemplo: las MSC dan lugar a progenitores luminales restringidos unipotentes que, a su vez, se diferencian en células luminales o alveolares. (Figura 8A y 8C.). Las MSC también pueden presentar características de multipotencia, es decir, podrán generar dos linajes celulares a partir de un progenitor multipotente, como por ejemplo: las MSC dan lugar a un progenitor ductal que pueden originar células mioepiteliales ductales o epiteliales ductales (Fig. 8B) (Rauner & Barash, 2012; Inman et al., 2015).

2.2.2. Nicho de células madre mamarias bovinas

El nicho de células madre es un microambiente celular específico en el que reside una célula madre madura. En este entorno las células reciben señalización celular fundamental (autocrina, paracrina, endocrina o intracelular) para regular su actividad (Cravero et al., 2014; Medeiros, 2016; Lloyd et al., 2017).

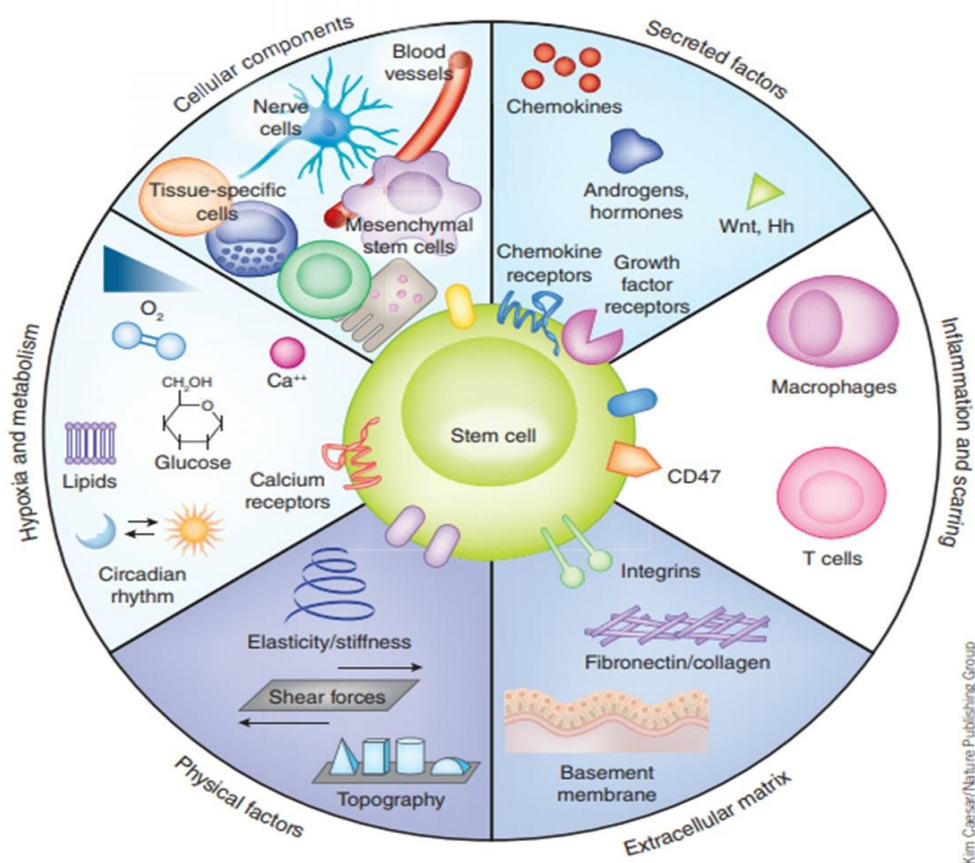


Figura 9. Composición del nicho de células madre

Fuente: (Lane, Williams & Watts, 2014)

Los nichos de células madre están influenciados por factores de crecimiento y citoquinas así como interacciones célula-célula y célula-matriz, lo que favorece su proliferación o diferenciación, o cualquier otra decisión para mantener la homeostasis en el tejido ya sea modulando el sistema inmunológico para que proporcione mecanismos para los efectores de reparación de tejidos, que involucran desde la activación de la localización celular, la apoptosis celular, la inducción de la formación de nuevos vasos sanguíneos y el proceso de curación (Figura 9) (Lloyd et al., 2017).

2.3 Marcadores de células mamarias bovinas

Cada subpoblación encontrada en el tejido mamario expresa marcadores celulares específicos, inclusive las células madre mamarias (Sharma & Jeong, 2013).

2.3.1. Marcadores de células mioepiteliales/basales

Las citoqueratinas son proteínas de filamentos intermedios (IFP), y su expresión en el tejido mamario depende del estado de diferenciación de la célula, por lo que son usados comúnmente como marcadores celulares (Cregan et al., 2007). La citoqueratina 14 (CK14) es un potente marcador para diferenciar células basales/mioepiteliales de la glándula mamaria (Rauner & Barash, 2012; Cravero et al., 2014). CK6 también es un marcador de células basales y del estroma de la glándula mamaria bovina (Rauner & Barash, 2012).

Las células mioepiteliales de la glándula mamaria también expresan Alfa-actina de músculo liso (α -SMA), integrina alpha-6 (CD49f) y p63 (Rauner & Barash, 2012; Sharma & Jeong, 2013), antígeno de leucemia linfoblástica aguda común (CALLA o CD10) y endopeptidasa neutral (Safayi et al., 2012; Sharma & Jeong, 2013).

Otro marcador usado para clasificar a las células madre mamarias bovinas es según actividad aldehído deshidrogenasa (ALDH), la que mayor en células luminales, y menor si se trata de células mioepiteliales (Rauner & Barash, 2012).

2.3.2. Marcadores de células epiteliales

Las células epiteliales mamarias luminales/alveolares bovinas expresan principalmente CK7, CK8, y CK19 (Sharma & Jeong, 2013). También expresan CK18 y E-cadherin que son potentes

marcadores del linaje del conducto mamario bovino (Rauner & Barash, 2012; Sharma & Jeong, 2013). Después del desarrollo juvenil completo, solo existen células luminales positivas para CK8 y CK19, y células mioepiteliales positivas para CK14 y CK15 (Richter et al., 2013).

Según Rauner & Barash (2012) e Inman et al., (2015), las células madre epiteliales se dividen en 4 grupos de acuerdo a la expresión de los marcadores de superficie, antígeno estable al calor (CD24) e integrina alpha-6 (CD49f): 1) células madre putativas o unidades de repoblación mamaria (MRU) ($CD24^{flow/med}$ y $CD49^{high}$), 2) células basales ($CD24^{neg}CD49^{high}$), 3) progenitores putativos o luminales ($CD24^{high}CD49^{nlow}$) y 4) células luminales diferenciadas ($CD24^{med}CD49^{dow/neg}$). Sin embargo, CD24 y CD49f no son marcadores exclusivos de las células progenitoras epiteliales mamarias bovinas (Rauner & Barash, 2012; Rauner & Barash, 2015; Perruchot et al., 2016). CD49f es parte del receptor laminina-1 y se expresa en el tejido mamario por células basales, pero también se ha asociado con progenitores mioepiteliales y células madre mamarias adultas (Baratta et al., 2015).

C-Kit también conocido como CD117, es un receptor del factor de crecimiento de la familia de la subclase III de tirosina quinasa y es usada como un marcador que se expresa en membrana lateral de las células que recubre los conductos (Colitti, 2010; Iglesias et al., 2015). Las células madre mamarias así como las células mioepiteliales son $C-Kit^{-}$, mientras que las células maduras luminales y progenitoras luminales son $C-Kit^{+}$ (Iglesias et al., 2015).

Un marcador menos popular para la caracterización de las células madre mamarias es la nestina que es un filamento intermedio. Es expresado por células de la glándula mamaria y es asociado con la multipotencia (Richter et al., 2013). Se expresa en dos tipos de células distintas

dentro de la capa basal/mioepitelial de la glándula mamaria y usualmente es coexpresada con CK14 (Li et al., 2007).

MFGE8 (por sus siglas en inglés “*milk fat globule-factor 8*”) es una glicoproteína de la leche que se expresa abundantemente en el epitelio de la glándula mamaria. Tiene dos funciones: morfogénesis de la glándula mamaria ya que se encarga de regular la proliferación celular durante el crecimiento ductal, y, en mayor proporción, remodelación de la glándula mamaria ya que elimina células apoptóticas durante la involución (Atabai et al., 2005; Macias & Hinck (2012).

2.3.1. Marcadores de células aisladas de leche

La población celular encontrada en la leche generalmente está formada por células provenientes de la capa interna (luminales CK18⁺), o de la capa externa (mioepiteliales CK14⁺). Sin embargo pueden encontrarse otros tipos celulares como macrófagos, neutrófilos, fibroblastos y células adiposas porque se desprenden durante la fase de lactancia (Akers & Nickerson, 2011). Debido a esto se encontrará la expresión de marcadores del tejido epitelial y mioepitelial que forma la glándula mamaria, y también marcadores de otros linajes celulares como la vimentina propio de fibroblastos (Sharma et al., 2015).

Se ha observado que las poblaciones celulares encontradas en leche varían acorde a la etapa en la que se encuentre el animal, la lactancia y fase de involución. De igual forma se han detectado células CD49f⁺ e incluso dobles positivos para CK14⁺/CK18⁺ (Baratta et al., 2015). Incluso se ha detectado células nestin positivas en la leche humana lo que indica que la presencia de células diferenciadas (Cregan et al., 2007).

En la leche usualmente se encuentra células que expresan proteínas de la leche como β -caseína, lactoferrina, butirofillina, etc., proteínas que incluso se pueden encontrar en el sobrenadante del medio de cultivo cuando las células productoras de leche son aisladas (Sharma et al., 2015).

2.3 Identificación de células madre

Morfológicamente las células madre suelen confundirse con otras células como por ejemplo progenitoras o células especializadas, por lo que es necesario el uso de técnicas especializadas como el inmunomarcaje y la citometría de flujo, en las que se usan conjuntos de anticuerpos contra las proteínas de la superficie o la matriz celular que permiten identificar, caracterizar y clasificar las células madre (Cravero et al., 2014).

Hasta la fecha, los marcadores comúnmente usados para caracterizar poblaciones celulares abarcan receptores de hormonas, citoqueratinas y el receptor tirosina quinasa (Moreira, 2010), pero también la expresión de marcadores específicos de células madre/progenitoras tales como nestin o p63 (Baratta et al., 2015).

La inmunofluorescencia (IF), la inmunohistoquímica (IHC) y la inmunocitoquímica (ICC) son técnicas de inmunomarcaje empleadas para localizar la expresión de marcadores específicos. La IF y la IHC consisten en el uso de secciones de tejido, mientras que ICC describe el uso de células cultivadas o suspensiones celulares. En resumen, las muestras se fijan para preservar la integridad y luego se someten a incubación con reactivos de bloqueo para evitar la unión no específica de los anticuerpos, finalmente se incuban posteriormente con anticuerpos primarios y

secundarios, y la señal positiva se visualiza por fluorescencia en el caso de IF o por la formación de un cromogeno para IHC (R&D Systems, 2014).

2.4 Glándula mamaria

La glándula mamaria es el órgano que diferencia a los mamíferos de otros grupos animales, y su función es la producción y secreción de leche que servirá de alimento a la descendencia (Macias & Hinck; 2012; Inman et al., 2015).

2.4.1. Anatomía de la glándula mamaria bovina

La glándula mamaria bovina está ubicada en la zona inguinal. Está dividida en dos partes iguales, separadas por ligamentos suspensorios medios o medianos, que proporcionan la mayor parte del soporte para mantener la ubre unida a la pared del cuerpo ventral. Además, un tabique fino de tejido conectivo divide a las mitades en cuartos, 2 frontales y 2 posteriores, aislando cada cuarto de la glándula mamaria (Figura 10) (Kovács & Husvéth, 2011; Nickerson & Akers, 2011).

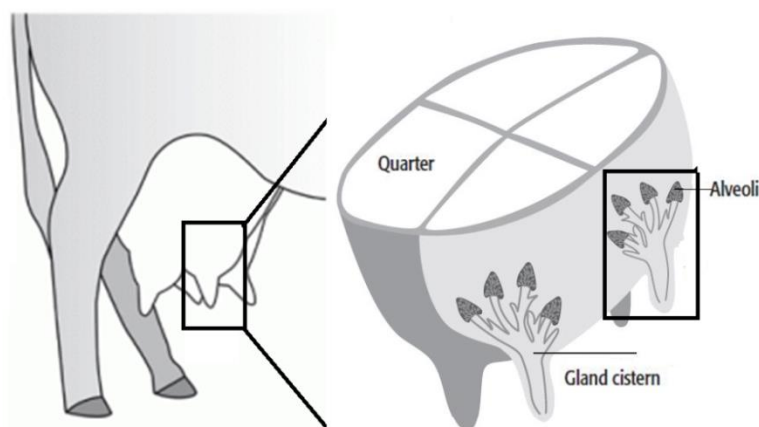


Figura 10. Glándula mamaria bovina.

Fuente: (Koeckhoven et al., 2011; Rasby, 2018)

2.3.2. Estructura y composición celular de la glándula mamaria.

La glándula mamaria está compuesta por un sistema de conductos ramificados altamente organizado dividido en dos compartimientos: el estroma y una estructura lóbulo-alveolar (Hennighausen & Robinson, 2005). Ambos compartimientos mantienen una interacción estructural y funcional íntima durante todo el ciclo de vida mamario (Gusterson, Warburton, & Monaghan, 1989).

El estroma, también denominado almohadilla mamaria de grasa o tejido conectivo, está compuesto principalmente de adipocitos, además de fibroblastos, neuronas, células del sistema hematopoyético y vasos sanguíneos (Hennighausen & Robinson, 2005).

Por otro lado la estructura lóbulo-alveolar está compuesta por tres linajes celulares: células lisas tipo músculo llamadas mioepiteliales, que forman la capa basal de conductos y alvéolos, células epiteliales ductales que varía entre células cúbicas o columnares que recubren la luz de conductos, y células epiteliales alveolares que forman la capa luminal (Gusterson, Warburton, & Monaghan, 1989; Li et al., 2009; Sharma & Jeong, 2013).

Las células mioepiteliales son contráctiles y participan en la liberación de la leche, mientras que las células epiteliales alveolares son las encargadas de sintetizar y secretar la leche (Figura 11) (Hennighausen & Robinson, 2005).

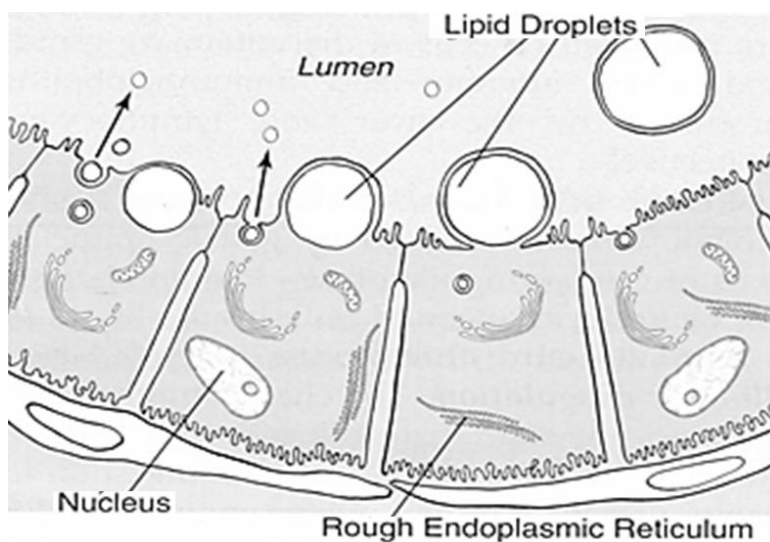


Figura 11. Secreción de leche por células alveolares

Fuente: (Kovács & Husvéth, 2011)

Los alvéolos son estructuras esféricas de 50 a 250 μm de diámetro, de acuerdo al volumen de leche almacenado; y debido a que están formados por células epiteliales alveolares, se los considera como la unidad estructural productora de leche (Sharma & Jeong, 2013). El tamaño y forma de los alveolos varía dentro de una ubre y puede almacenar aproximadamente entre 100 a 2000 mL de leche (Nickerson & Akers, 2011).

Un grupo de alvéolos separados de otros grupos por tejido fibroso se conoce como un lóbulo, y cada uno está conectado a un conducto lactífero; la combinación de alvéolos y conductos se conoce como la estructura lóbulo-alveolar, la que está soportada por tejido conectivo (estroma) (Figura 12 y 13) (Nickerson & Akers, 2011).

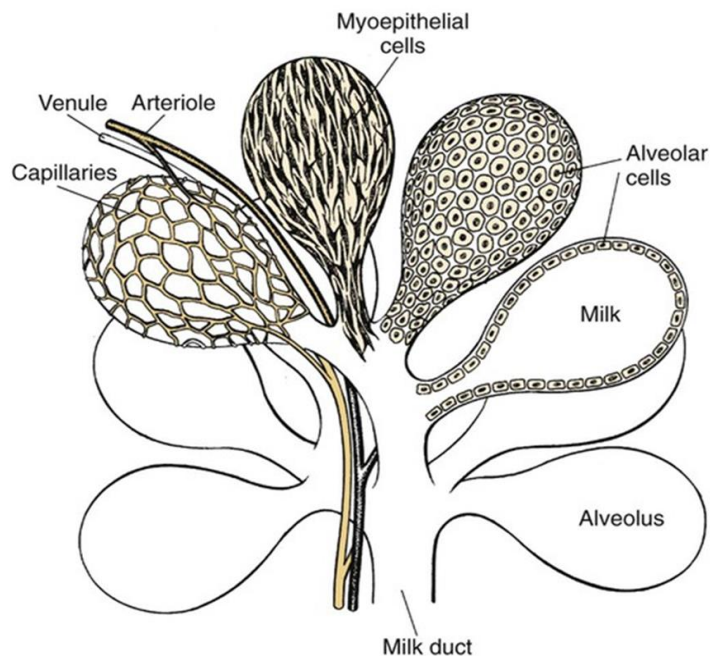


Figura 12. Diagrama de la estructura lóbulo-alveolar de la glándula mamaria.

Fuente: (Cowie, Forsyth, & Hart; 1984)

Al igual que otros mamíferos, la glándula mamaria de bovinos adultos está formada por: una tetina o pezón que permite la liberación de leche hacia el exterior, una cisterna que almacena la leche, estructuras lóbulo-alveolares compuestas por células que secretan la leche y la almacenan en el espacio hueco, un sistema de conductos que transportan la leche hacia la cisterna, y tejidos de soporte (Figura 13) (Capuco & Ellis, 2005; Nickerson & Akers, 2011 Sharma & Jeong, 2013).

Justo antes del ordeño, aproximadamente el 60% de la leche sintetizada se almacena en los alvéolos y los conductos pequeños, y el 40% restante se almacena en las cisternas y los conductos grandes (Nickerson & Akers, 2011).

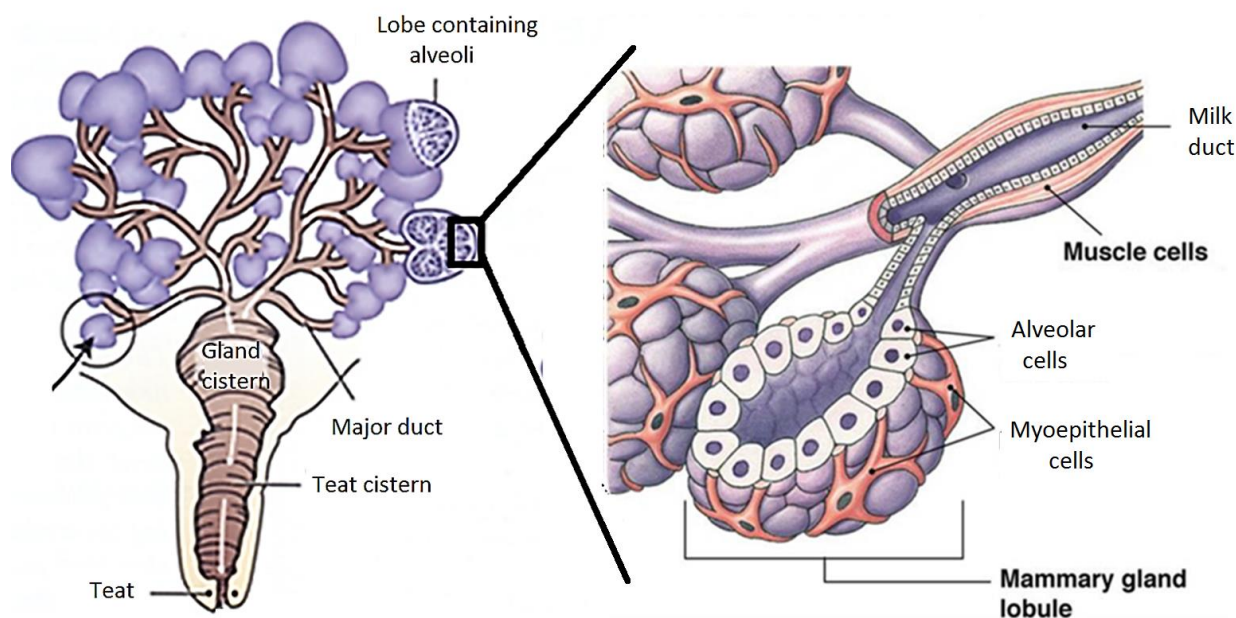


Figura 13. Estructura y composición celular de la glándula mamaria.

Fuente: (Kovács & Husvéth, 2011)

2.3.3. Desarrollo de la glándula mamaria

El crecimiento de la glándula mamaria comienza cuando el animal tiene aproximadamente de 1 a 3 meses de edad (Binart, Ormandy, & Kelly, 2002; Sayafi et al., 2012). Un pequeño conjunto de conductos dentro de la almohadilla de grasa mamaria es visible en el nacimiento y crece a la misma velocidad que el animal pero este es mínimo hasta el inicio de la pubertad (Figura 14A) (Capuco & Ellis, 2005; Hennighausen y Robinson, 2005; Inman et al., 2015).

A partir de la pubertad, es cuando el desarrollo mamario aumenta y continúa a lo largo de la vida adulta (Holland et al., 2003). Bajo la influencia de hormonas como la prolactina y la progesterona, comienza la ramificación rápida del tejido mamario originando un sistema ductal altamente organizado que tiene en sus terminaciones brotes extremos terminales (TEB por sus siglas en inglés “*terminal end buds*”) (Hennighausen y Robinson, 2005; Inman et al., 2015). La

capa de células que rodea al TEB puede especializarse en un linaje mioepitelial o un linaje epitelial luminal, debido a que alberga células madre (Fig. 14B) (Woodward et al., 2005). Por esta razón, los TEB se consideran solo un nicho temporal, ya son estructuras transitorias que desaparecen una vez que el conducto llega al final de la almohadilla de grasa.

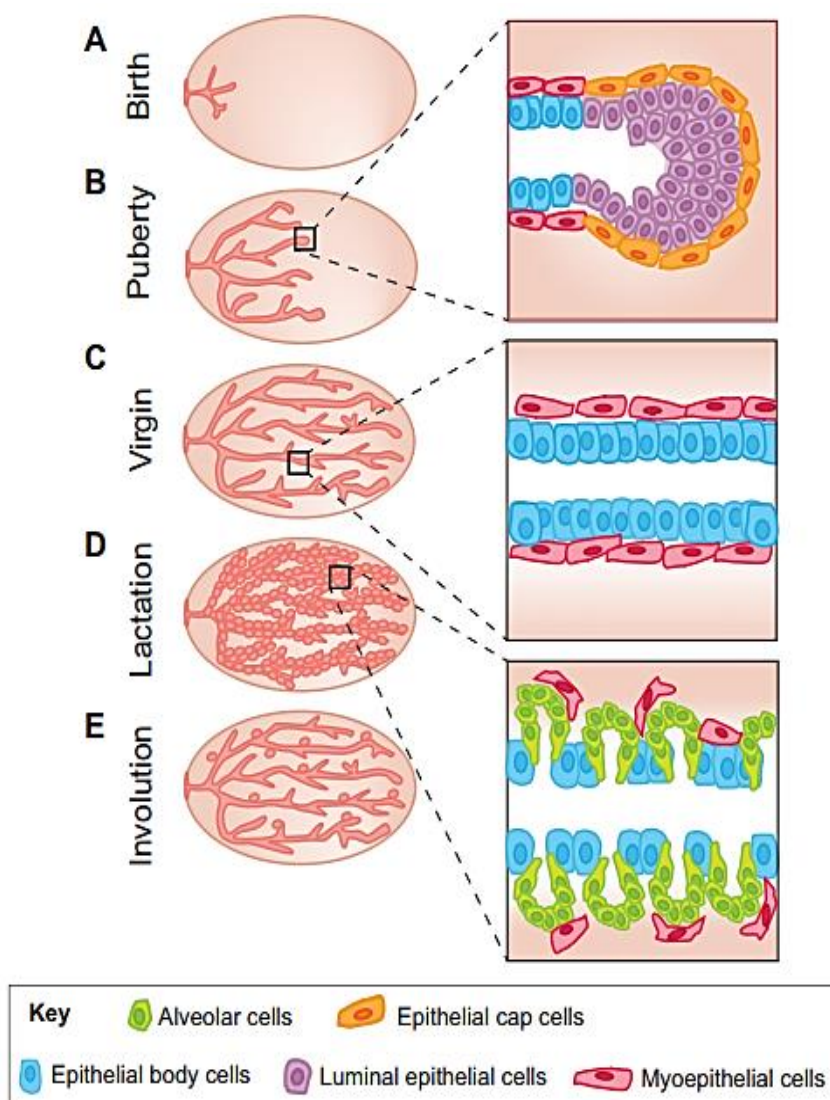


Figura 14. Desarrollo celular de la glándula mamaria.

Fuente: (Inman et al., 2015)

La organogénesis de la glándula mamaria se completa cuando el sistema ductal ha crecido hasta la extensión total de la almohadilla adiposa, debido a la proliferación de células epiteliales ductales y células mioepiteliales (Fig. 14C) (Binart, Ormandy, & Kelly, 2002; Hennighausen & Robinson, 2005; Inman et al., 2015).

La gestación puede darse cuando la vaca tiene 14 o 15 meses de edad, y es el periodo en que aparecen las primeras formaciones de tejido alveolar a partir del sistema ductal, y aumentan progresivamente, y con esto, la expansión de las estructuras lóbulo-alveolares, las mismas que se encargaran de la secreción y el almacenamiento de la leche durante la lactancia (Fig. 14D) (Van de Moosdijk et al., 2017; Hennighausen & Robinson, 2005).

La finalización de la lactancia ya sea por destete o la interrupción del ordeño, ocasiona que el tejido alveolar sufra apoptosis y remodelación, periodo conocido como involución (Fig. 14E) (Capuco et al., 2012; Van de Moosdijk et al., 2017).

2.3.4. Ciclo de vida mamario bovino

La edad a la que las vacas entran en la pubertad está influenciada por varios factores como la genética, la nutrición y el peso corporal; pero generalmente una vaca lechera alcanzará la pubertad entre los 9 y 15 meses de edad, periodo en el que comenzará el desarrollo mamario. El inicio de la pubertad está marcado por la regulación endocrina (Osińska et al., 2014). A partir de la pubertad, la vaca tendrá ciclos regulares de celo cada 21 días, en este estadio a la vaca se le conoce como vaca o virgen adulta, debido a que la organogénesis de la glándula mamaria está completa, pero no ha tenido ningún parto (FDA, 2018; Inman et al., 2015).

La gestación en las vacas puede comenzar a los 14 o 15 meses de edad, y dura alrededor de 283 días. En este periodo la glándula mamaria empezará su preparación para la producción de leche debido a la formación de nuevas estructuras lóbulo-alveolares.

Cuando la vaca entra en periodo de lactancia, el pico de producción de leche dura 2 meses después de parir, luego disminuye progresivamente hasta que rápidamente cesa debido a la muerte de las células alveolares, lo que se conoce como periodo seco o involución (Choudhary, 2014; Perruchot et al., 2016). Sin embargo el periodo de lactancia puede extenderse hasta aproximadamente 300 días antes de entrar en la involución (Capuco & Ellis, 2005).

La involución se divide en dos etapas: una temprana y una tardía. La etapa temprana también conocida como estadio I de la involución, dura las primeras 48 horas y se caracteriza por que la membrana basal permanece intacta, existe apoptosis del epitelio alveolar y la lactancia puede reanudarse si se reinicia la succión. Por el contrario, si la glándula mamaria entra en el estadio II no vuelve a reanudarse la lactancia, y existe total destrucción y remodelación del tejido mamario (Atabai et al., 2005).

La pubertad, la gestación, la lactancia y la involución, en conjunto, se conocen como el ciclo de vida mamario (Figura 15).

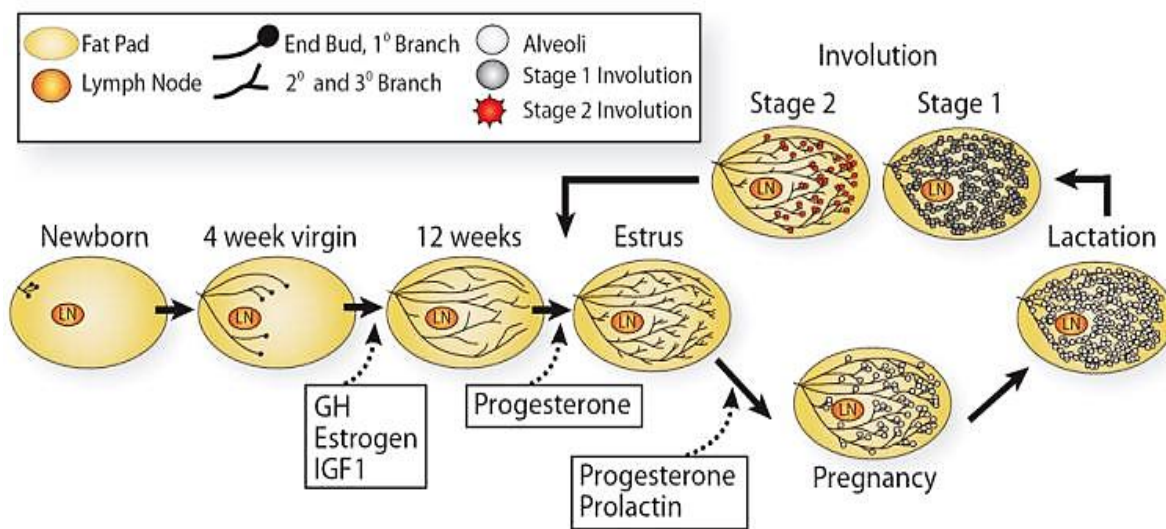


Figura 15. Desarrollo de la glándula mamaria en cada estadio del ciclo de vida mamario
Fuente: (Macias & Hinck; 2012)

CAPITULO III: MATERIALES Y MÉTODOS

3.1. Localización geográfica

El proyecto involucró dos fases:

3.1.1. Trabajo de campo

La obtención de muestras de tejido de las glándulas mamarias y leche fueron recolectadas de vacas (*Bos taurus*) en el campus IASA I de la Universidad de las Fuerzas Armadas ESPE, ubicado en la Hacienda El Prado, sector Selva Alegre, cantón Rumiñahui, provincia de Pichincha, Ecuador.

3.1.2. Trabajo de laboratorio

Posteriormente el trabajo de investigación se realizó en el Laboratorio de Inmunología y Virología del Departamento de Ciencias de la Vida en el campus principal de la Universidad de las Fuerzas Armadas ESPE, ubicado en Sangolquí en la Av. El Progreso s/n, cantón Rumiñahui, provincia de Pichincha, Ecuador.

Adicionalmente, existe una colaboración con el Hospital Eugenio Espejo ubicado en la Av. Gran Colombia s/n y Yaguachi, cantón Quito, provincia de Pichincha, Ecuador, en el que se realizó el procesamiento de las biopsias, al incluir el tejido en bloques de parafina y realizar los cortes con un micrótopo para su posterior procesamiento.

3.2. Selección de vacas para la toma de muestras de leche

Se tomaron en total 8 muestras de leche de vacas libres de mastitis en diferente estadio de lactancia. En la tabla 1 se describe las características de las vacas muestreadas y el volumen aproximado de leche recolectado.

Tabla 1

Características de los animales en la toma de muestras de leche

N° muestreo	Raza	Código del bovino	Edad	Volumen de leche recolectada
1	75%Holtesin 25%Montbeliard	1315	4 años 11 meses	400 ml
2	50%Holtesin 50%Montbeliard	1035	7 años 7 meses	400 ml
3	50%Holtesin 50%Montbeliard	1134	8 años 10 meses	450 ml
4	50%Holtesin 50%Montbeliard	1009	8 años 1 mes	450 ml
5			8 años 3 meses	400 ml
6			7 años 3 meses	400 ml
7	50%Holtesin 50%Montbeliard	1102	7 años 4 meses	450 ml
8			7 años 6 meses	850 ml

3.3. Aislamiento y cultivo de células de leche bovina

3.3.1. Obtención de células a partir de leche bovina

La toma de leche se realizó en el horario de las cuatro de la tarde en el campus del IASA I, se limpiaron los pezones de la ubre con agua estéril, luego con etanol al 70% y después nuevamente con agua estéril. A continuación se descartaron aproximadamente los primeros 100 ml de leche, y se procedió a recolectar la muestra de leche (aproximadamente 500 mL) en un recipiente estéril y se almacenó en hielo hasta ser procesada (Baratta et al., 2015).

3.1.1. Aislamiento de células a partir de leche bovina

Primero se realizó una dilución 1:1 entre la muestra de leche y una solución fosfato salina tamponada 1X (PBS; CS1PBS00-01, Eurobio AbCys), se centrifugó a 810 g durante 20 minutos a 4°C, se eliminó el sobrenadante (componente líquido de la leche y la capa de grasa) y el sedimento celular fue lavado dos veces con PBS 1X. Cada pellet se resuspendió en 1 mL de PBS 1X, y se recogieron en un tubo cónico. Se centrifugó a 1200 rpm durante 10 minutos a 4°C y se descartó el sobrenadante. Se resuspendió nuevamente en 1 mL de PBS 1X y se hizo pasar a través de un filtro de 40 μ m para obtener una suspensión de células. Finalmente, para conocer la viabilidad celular y calcular la concentración de células vivas, se utilizó un contador celular y cámara de Neubauer, realizando una dilución 1:9 de suspensión de células: azul de tripán al 0,4% (1550-061; Gibco, Life Technologies) (Atabai et al., 2005; Baratta et al., 2015).

3.3.2. Cultivo de células de muestras de leche bovina

En una placa de 24 pocillos, se colocó coverslips circulares de 12 mm de diámetro uno en cada pocillo, y sobre estos se colocaron 1×10^6 células por pocillo. Se colocó 1 mL de medio en cada pocillo, el que estaba formado por: Suero bovino fetal al 10% (SBF, CVFSVF06-01, Eurobio AbCys), Penicilina/Estreptomicina/Amfotericina al 1% (CABPSA00-0P, Eurobio AbCys), tampón HEPES al 1% (CSTHEP00-0U, Eurobio AbCys), y Dulbecco's modified Eagle's médium (DMEM, CM1DME6A-01, Eurobio AbCys)/Ham's F12 (CM1H1200-01, Eurobio AbCys) (v/v). Las células se incubaron a 37°C con 5% de CO₂ (Cravero et al., 2014; Baratta et al., 2015). El cultivo de células se mantuvo durante 25 días, y fueron tomados fotografías diariamente usando un microscopio invertido Micros Austria Sundew MCXI600.

3.4. Inmunocitoquímica: Marcaje de células aisladas de muestras de leche

Una vez que las células lograron adherirse, los coverslips se lavaron dos veces con PBS 1X para retirar restos celulares. Se colocó paraformaldehído al 4% en PBS 1X pH7.2 durante 15 minutos a temperatura ambiente para fijar las células y se realizó dos lavados con PBS 1X. Se incubó durante 15 minutos en una solución de 0.1% de Tritón X-100 (X100, SIGMA-ALDRICH) en PBS 1X en un recipiente con hielo para permeabilizar las células y se realizó dos lavados con PBS 1X. Se incubaron las muestras durante media hora en una solución de leche descremada en polvo (sc-2325, SANTA CRUZ BIOTECHNOLOGY, INC.) al 5% en PBS 1X conocida como solución de bloqueo (Buchwalow & Böcker, 2010; Safayi et al., 2012; Sun et al., 2014).

Para el marcaje se siguió el protocolo descrito por Buchwalow & Böcker, (2010) e Iglesias et al., (2015). Se realizó marcaje directo, indirecto o doble como se describe en la parte inferior. Los anticuerpos (primarios y secundarios) fueron diluidos en una solución de leche descremada al 1.5% en PBS 1X.

Inmunocitoquímica directa: Se colocó 50 uL del anticuerpo primario o fluoróforo y se incubó por 1 hora a temperatura ambiente. Se lavó tres veces con PBS 1X.

Inmunocitoquímica indirecta: Se colocó 50 uL del anticuerpo primario y se incubó a 4°C protegido de la luz durante 2 horas. Se lavó tres veces con PBS 1X. Se colocó 100 uL del anticuerpo secundario o fluoróforo durante una hora. Se lavó tres veces con PBS 1X.

Inmunocitoquímica doble: Se colocó 50 uL del anticuerpo primario y se incubó a temperatura ambiente protegido de la luz durante dos horas. Se lavó tres veces con PBS 1X. Se colocó 50 uL del anticuerpo secundario conjugado con un fluoróforo durante una hora. Se lavó

tres veces con PBS 1X. Se colocó 50 uL del anticuerpo primario conjugado con un fluoróforo y se incubó a temperatura ambiente durante 2 horas. Se lavó tres veces con PBS 1X.

Los anticuerpos primarios utilizados fueron Nestin (sc-33677), Integrina 6 alfa (CD49f, sc-71426), Citoqueratina 14 (CK14, sc-58725), Milk fat globule-EGF factor 8 (MFG-E8, sc-71573), Receptor tirosina quinada (C-Kit, sc-19983sc-); y como anticuerpo secundario para revelar por inmunofluorescencia se utilizó m-IgGk BP-CFL 488 (sc-516176). También se utilizó Beta actina (β -actina, sc-47778) que sirvió como control y permitió la estandarización del inmunomarcaje. Todos los anticuerpos fueron obtenidos de SANTA CRUZ BIOTECHNOLOGY, INC.

Los anticuerpos con sus respectivas diluciones y tiempos de incubación se encuentran descritos en la tabla 2.

Tabla 2

Anticuerpos usados para el marcaje por Inmunofluorescencia en células aisladas de leche bovina

Antígeno	Anticuerpo primario	Dilución	Tiempo (horas)	Anticuerpo secundario	Dilución	Tiempo (horas)
Beta actina	Monoclonal de ratón IgG1	1:250	2	CruzFluor™ 488-conjugado anti-ratón IgGk	1:200	1
C-Kit	Monoclonal de ratón IgG1	1:250	2	NA	NA	NA
Nestin	Monoclonal de ratón IgG1	1:250	2	NA	NA	NA
Integrina 6 alfa	Monoclonal de ratón IgG2	1:250	2	CruzFluor™ 488-conjugado anti-ratón IgGk	1:200	1
CK14	Monoclonal de ratón IgG1	1:250	2	CruzFluor™ 488-conjugado anti-ratón IgGk	1:200	1
MFG-E8	Monoclonal de ratón IgG1	1:250	2	CruzFluor™ 488-conjugado anti-ratón IgGk	1:200	1

NA: No aplica

Luego del inmunomarcaje se realizó una contratinción del núcleo con DAPI y se realizó montaje en medio seco, para lo cual se colocó 20 uL de medio de montaje que tenía DAPI (VECTASHIELD, H-1500, VECTOR LABORATORIES) en un portaobjetos e inmediatamente se colocó el coverslips evitando la formación de burbujas, y se dejó secar a temperatura ambiente.

Los coverslips fueron observados en el microscopio Confocal (OLYMPUS IX83) y en el microscopio de fluorescencia (OLYMPUS IX53) (Buchwalow & Böcker, 2010; Safayi et al., 2012; Sun et al., 2014).

3.5. Animales para la toma de tejido mamario bovino

Los tejidos mamaros fueron obtenidos de vacas (*Bos taurus*) de raza Holtesin en el campus IASA I de la Universidad de las Fuerzas Armadas-ESPE. En total, se analizaron 3 biopsias de vacas y 1 vacona, y sus características están descritas en la tabla 3.

Tabla 3

Características de los animales muestreados para la toma de tejido mamario

N° muestreo	Raza	Código del bovino	Estadio	Fecha y hora de toma de muestra	N° de placas
1	25%Holtesin 75%Montbeliard	1620	Vacona	22/11/2017 11:30	20
2	50%Holtesin 50%Montbeliard	1412	6 meses de lactancia	22/11/2017 10:30	46
3	Jersey	1406	9 meses de lactancia	10/04/2018 12:30	16
4	50%Holtesin 50%Montbeliard	920	1 año 2 meses de lactancia	05/07/2018 15:00	34

3.6.Obtención biopsias de tejido mamario bovino

Para comenzar con el proceso de toma de biopsias, primero se realizó la desinfección externa de la parte posterior de los animales, con agua y jabón. Luego fueron anestesiados en la epidural con lidocaína de acuerdo al peso para producir anestesia general, y adicionalmente se realizaron inyecciones subcutáneas en la ubre para desensibilizar el tejido. Se dejó actuar la anestesia durante 10 minutos.

Para la toma de tejido, primero se limpió la ubre con alcohol y luego con yodo, con movimientos circulares desde el centro hacia afuera. En los casos donde la ubre tuvo pelos, se rasuró. Luego se realizó cortes profundos con bisturí y equipo de disección, con el fin de alcanzar el tejido mamario. Se tomó biopsias de tejido mamario en trozos pequeños utilizando un punch estéril N°5. Las biopsias se extirparon de la región parenquimatosa bien distinguida cerca del borde con la almohadilla de grasa mamaria. Los cortes fueron lavados con PBS 1X para eliminar los restos de sangre, y luego fueron sumergidos en formol bufferizado al 10% en una relación 1:3 con la porción de tejido tomada. Los tejidos fueron almacenados durante 24 horas a temperatura ambiente hasta ser procesados.

3.7.Procesamiento de muestras de tejido mamario

3.7.1. Inclusión del tejido mamario en bloques de parafina

Se realizó el proceso de inclusión del tejido en bloques de parafina, para lo cual se utilizó el equipo "Spin Tissue Processor Microm STP 120" perteneciente al Hospital de Especialidades Eugenio Espejo, siguiendo el protocolo descrito a continuación:

Tabla 4*Protocolo para inclusión cortes de tejido de la glándula mamaria en parafina*

Orden	Substancia	Observación	Tiempo	Función
1	Formol	Formol bufferizado al 10% con sales de fosfato pH 6.8-7.2	1h30min	Fijación
2	Formal	Formol bufferizado al 10% con sales de fosfato pH 6.8-7.2	1h30min	
3	Alcohol	Metanol: Isopropanol (3:1)	1h	Deshidratación
4	Alcohol	Metanol: Isopropanol (3:1)	1h	
5	Alcohol	Metanol: Isopropanol (3:1)	1h	
6	Alcohol	Metanol: Isopropanol (3:1)	1h	
7	Alcohol	Isopropanol	1h	
8	Alcohol	Isopropanol	1h	
9	Xilol		1h30min	Aclarante
10	Xilol		1h30min	
11	Parafina	60 °C	1h30min	Inclusión
12	Parafina	60 °C	1h30min	
Total:			15h	

Posteriormente se vertió parafina líquida en un molde, se introdujo la muestra de tejido previamente embebida en parafina, y se colocó en la orientación deseada, finalmente se dejó solidificar a temperatura ambiente.

Una vez obtenidos los bloques de parafina fueron cortados en secciones de 4 μm con un micrótopo LEICA modelo RM 2245 (semiautomático), equipo perteneciente al Hospital de Especialidades Eugenio Espejo. Los cortes fueron colocados en portaobjetos con cobertura especial para la adhesión del tejido (“*double frosted*”) y fueron almacenados a temperatura ambiente hasta ser utilizados para el inmunomarcaje o para la tinción con H&E.

3.7.2. Desparafinado de cortes de tejido

Para el proceso de desparafinación, las secciones de tejido se sometieron al protocolo descrito en la parte inferior realizado por Buchwalow & Böcker, (2010), y Safayi et al., (2012).

Tabla 5 *Protocolo para el desparafinado de cortes de tejido de la glándula mamaria incrustados en parafina*

Orden	Substancia	Observación	Tiempo	Función
1	56 °C	Estufa	Mínimo 60 min	Remover exceso de parafina
2	Xilol	p-Xileno (8086912500, MERCK)	10 min	Desparafinado
3	Alcohol	Etanol absoluto	3 min	hidratación
4	Alcohol	Etanol absoluto	3 min	
5	Alcohol	Etanol 90%	3 min	
	Alcohol	Etanol 70%	3 min	
6	Agua	Agua destilada	3 min	Lavado
7	PBS	1X pH 7.2	3 min	Lavado
Total:			88 min	

Los cortes fueron sumergidos en un tubo cónico de 50 ml que contenía 35 ml de cada sustancia mencionada. Las soluciones fueron recicladas hasta 5 veces. Se utilizó un rotor para mejorar la remoción de la parafina, la hidratación y el lavado de los tejidos cortes de tejido.

3.7.3. Desenmascaramiento del antígeno

Para desenmascarar el antígeno se usó el método inducido por calor. Se colocaron los portaobjetos en un recipiente que permita la evaporación, un tubo cónico de 50 mL, con buffer Citrato de sodio (10 mM citrato trisódico (dihidratado) (GRM255, $\text{Na}_3\text{C}_6\text{H}_5\text{O}_7 \cdot 2\text{H}_2\text{O}$,

HIMEDIA), 0.05% Tween 20 (P1379, SIGMA-ALDRICH), pH 6.0) (preparación en Anexo1), se calentó en el autoclave a 120°C durante 10 minutos. Las placas se dejaron enfriar a temperatura ambiente aproximadamente 20 minutos en el mismo buffer, y por último se realizó un lavado con PBS durante tres minutos (Buchwalow & Böcker, 2010; Safayi et al., 2012).

3.8. Tinción con Hematoxilina y Eosina (H&E)

Los cortes de tejido primero se sometieron al proceso de desparafinación, de acuerdo al protocolo de rutina usado en el laboratorio (Tabla 6).

Tabla 6

Protocolo para tinción de Hematoxilina & Eosina de cortes de tejido

Orden	Substancia	Observación	Tiempo	Función
1	Hematoxilina	Hematoxilina de Harris modificada. Sin oxido de mercurio*	5 min	Tinción de núcleos
2	Agua	Agua corriente	1 min	Lavado del colorante
3	Alcohol ácido 1%		30 s	Virar la tinción
4	Agua	Agua destilada	1min	Lavado
5	Agua	Agua corriente	1 min	Lavado
6	Eosina	Solución acuosa de eosina Amarillenta al 0,5 %, *	5 min	Tinción de citoplasma
7	Agua	Agua corriente	30 s	Lavado
8	Medio de montaje			Montaje
Total:			14 min	

* Preparación en Anexo 1

Una vez obtenidos los cortes con la tinción, se procedió a tomar fotografías con el microscopio invertido Micros Austria Sundew MCXI600.

3.9. Inmunomarcaje de tejido y células de leche

Los cortes de tejido primero se sometieron al proceso de desparafinación y de desenmascaramiento del antígeno. Se procuró que no se sequen en ningún momento los cortes porque eso afectaría el proceso de inmunomarcaje.

Los anticuerpos primarios utilizados fueron Integrina 6 alfa (CD49f, sc-71426), Citoqueratina 14 (CK14, sc-58725), Milk fat globule-EGF factor 8 (MFG-E8, sc-71573); los anticuerpos conjugados a fluoróforo fueron Nestin (sc-33677) y Receptor tirosina quinasa (C-Kit, sc-19983sc-); y como anticuerpos secundario para revelar por inmunofluorescencia se utilizó m-IgGk BP-CFL 488 (sc-516176), mientras que para inmunohistoquímica se utilizó m-IgGk BP-HRP (sc-516102) y el sustrato 3,3'-Diaminobencidina (DAB, D8001, SIGMA-ALDRICH). También se utilizó Beta actina (β -actina, sc-47778) que sirvió como control y permitió la estandarización del inmunomarcaje. Todos los anticuerpos fueron obtenidos de SANTA CRUZ BIOTECHNOLOGY, INC.

3.9.1. Inmunofluorescencia del tejido mamario bovino

Las placas se lavaron dos veces en PBS 1X durante tres minutos. Se incubaron durante 30 minutos con la solución de bloqueo de leche descremada al 5% en PBS. Se realizó el marcaje directo, indirecto o doble, que se encuentra descrito en la parte inferior. Los anticuerpos (primarios y secundarios) fueron diluidos en una solución al 1.5% de leche descremada en polvo en PBS 1X.

Inmunofluorescencia directa: Se colocó 100 uL del anticuerpo primario conjugado a un fluoróforo y se incubó a 4°C protegido de la luz durante toda la noche. Se lavó tres veces con PBS 1X.

Inmunofluorescencia indirecta: Se colocó 100 uL del anticuerpo primario y se incubó a 4°C protegido de la luz durante toda la noche. Se lavó tres veces con PBS 1X. Se colocó 100 uL del anticuerpo secundario o fluoróforo durante una hora. Se lavó tres veces con PBS 1X.

Inmunofluorescencia doble: Se colocó 100 uL del anticuerpo primario conjugado con un fluoróforo y se incubó a 4°C protegido de la luz durante toda la noche. Se lavó tres veces con PBS 1X. Se colocó 100 uL del otro anticuerpo primario y se incubó a 4°C protegido de la luz durante toda la noche. Se lavó tres veces con PBS 1X. Se colocó 100 uL del anticuerpo secundario conjugado con un fluoróforo durante una hora. Se lavó tres veces con PBS 1X.

Luego del inmunomarcaje se realizó una contratinción del núcleo con 4',6-diamino-2-fenilindol (DAPI, D9542, SIGMA-ALDRICH), para lo cual se colocó 100 uL de una solución de 0,5 ug/mL de DAPI en PBS y se incubó durante 7 minutos. Se realizó tres lavados con PBS 1X.

Se realizó montaje en medio seco, para lo cual se colocó 50 uL de medio de montaje e inmediatamente se colocó sobre la muestra un cubreobjetos evitando la formación de burbujas. Los cortes fueron observados en el microscopio Confocal (OLYMPUS IX83) (Buchwalow & Böcker, 2010; Safayi et al., 2012).

Los anticuerpos con sus respectivas diluciones y tiempos de incubación se encuentran descritos en la tabla 7.

Tabla 7

Anticuerpos usados para marcaje por inmunofluorescencia del tejido de glándula mamaria bovina

Antígeno	Anticuerpo primario	Dilución	Tiempo (horas)	Anticuerpo secundario	Dilución	Tiempo (horas)
Beta actina	Monoclonal de ratón IgG1	1:500	24	CruzFluor™ 488-conjugado anti-ratón IgGk	1:200	1
C-Kit	Monoclonal de ratón IgG1	1:500	24	NA	NA	NA
Nestin	Monoclonal de ratón IgG1	1:500	24	NA	NA	NA
Integrina 6 alfa	Monoclonal de ratón IgG2	1:500	24	CruzFluor™ 488-conjugado anti-ratón IgGk	1:200	1
CK14	Monoclonal de ratón IgG1	1:500	24	CruzFluor™ 488-conjugado anti-ratón IgGk	1:200	1
MFG-E8	Monoclonal de ratón IgG1	1:500	24	CruzFluor™ 488-conjugado anti-ratón IgGk	1:200	1

NA: no aplica

3.9.2. Inmunohistoquímica del tejido de glándula mamaria bovina

Los cortes de tejido primero se sometieron al proceso de desparafinación y de desenmascaramiento del antígeno. Luego se lavaron las secciones dos veces en PBS durante tres minutos. Se realizó dos pasos de bloqueo: el primero en contra de la actividad de la peroxidasa endógena para lo cual las muestras se incubaron durante 5 minutos en una solución de H₂O₂ al 3%; y el segundo bloqueo fue en contra del receptor endógeno para lo cual las muestras se incubaron en una solución de leche descremada en polvo al 5% en PBS 1X durante 30 minutos.

Posteriormente se realizó el marcaje indirecto. Se colocó 100 uL del anticuerpo primario y se incubó a 4°C protegido de la luz durante toda la noche. Se lavó tres veces con PBS. Se colocó 100 uL del anticuerpo secundario conjugado a HRP (Horseradish peroxidase (HRP) anti-ratón

IgGk) y se incubó durante una hora. Se lavó tres veces con PBS. Los anticuerpos (primarios y secundarios) fueron diluidos en PBS con 1.5% de suero de bloqueo normal. Las secciones se incubaron durante 15 minutos con un sustrato enzimático apropiado para peroxidasa, en este caso se preparó la solución de trabajo con DAB (0.25% DAB, 0.015% H₂O₂, 0.01M PBS, pH 7.2). Se lavó tres veces con PBS y luego en agua destilada. Luego se realizó una contra tinción del núcleo con una solución Hematoxilina, para lo cual se siguió desde el paso 1 hasta el paso 5 descrito en la tabla 6.

Finalmente se realizó el montaje en medio seco, para lo cual se colocó 50 uL de medio de montaje e inmediatamente se colocó sobre la muestra un cubreobjetos evitando la formación de burbujas. Los cortes fueron observados en el microscopio Invertido Micros Austria Sundew MCXI600 (Buchwalow & Böcker, 2010; Safayi et al., 2012).

Los anticuerpos con sus respectivas diluciones y tiempos de incubación se encuentran descritos en la tabla 8.

Tabla 8

Anticuerpos usados para marcaje por Inmunohistoquímica del tejido de glándula mamaria bovina.

Antígeno	Anticuerpo primario	Dilución	Tiempo (horas)	Anticuerpo secundario	Dilución	Tiempo (horas)
Beta actina	Monoclonal de ratón IgG1	1:250	24	Horseradish peroxidase (HRP) anti-ratón IgGk	1:100	1
Integrina 6 alfa	Monoclonal de ratón IgG2	1:100	24	Horseradish peroxidase (HRP) anti-ratón IgGk	1:100	1
CK14	Monoclonal de ratón IgG1	1:100	24	Horseradish peroxidase (HRP) anti-ratón IgGk	1:100	1
MFG-E8	Monoclonal de ratón IgG1	1:100	24	Horseradish peroxidase (HRP) anti-ratón IgGk	1:100	1

3.10. Toma de imágenes

Para tomar fotografías del cultivo de células aisladas de leche se utilizó el microscopio invertido Micros Austria Sundew MCXI600 siguiendo los siguientes parámetros: Exposición (ms): Continuos Auto Exposure, Gain: automatic, Gamma: 1, Contraste: 0 y saturación: 0 (Anexo 2).

Las secciones de tejido fueron inmunomarcados contra los anticuerpos previamente descritos. Se tomaron al menos 5 fotografías aleatorias repartidas en regiones no superpuestas de cada corte de tejido. Se seleccionaron dos fotografías para mostrarse en la parte de resultados.

Para tomar fotografías de la tinción con Hematoxilina y Eosina, y de la inmunohistoquímica se utilizó el microscopio invertido Micros Austria Sundew MCXI600 siguiendo los siguientes parámetros: Exposición (ms): 36.5949, Gain: 5.0625, Gamma: 0.45 y Contraste: 0.5 y saturación: 0.5 (Anexo 2).

Mientras que las fotografías para inmunofluorescencia de tejido y células fueron tomadas con el microscopio Confocal (OLYMPUS IX83) siguiendo los siguientes parámetros: Dapi HV: 773, Gain: 2.875, Offset: 54; Alexa Fluor 488 HV: 785, Gain: 2.375, Offset: 66; Alexa Fluor 594 HV: 765, Gain: 2.375, Offset: 69; TD1 HV: 137, Gain: 1.75, Offset: 74; CA: auto; y Lamp 7.0 v) (anexo 2).

CAPITULO IV: RESULTADOS

4.1 Toma de muestras de leche bovina

La información correspondiente a las muestras tomadas de leche esta descrita en la parte inferior (Tabla 9). También se detalló el número de células en cada muestreo y el conteo de células somáticas (SCC, por sus siglas en inglés “*somatic cell count*”), para conocer la cantidad de células que fueron eliminadas por cada mililitro de leche.

Tabla 9

Cuantificación de células de muestras de leche

N° muestreo	Raza	Código	Estadio	Volumen de leche	N° de células totales	N° de células /mL SCC
1	75%Holtesin 25%Montbeliard	1315	2 semanas de lactancia	400 ml	6x10 ⁶	15 000
2	50%Holtesin 50%Montbeliard	1035	10 meses de lactancia	400 ml	3x10 ⁶	7 500
3	50%Holtesin 50%Montbeliard	1134	10 meses de lactancia	450 ml	23x10 ⁶	51 111
4	50%Holtesin 50%Montbeliard	1009	3 meses de lactancia	450 ml	3x10 ⁶	6 666
5			5 meses de lactancia	400 ml	6 x10 ⁶	15 000
6	50%Holtesin 50%Montbeliard	1102	11 meses de lactancia	400 ml	37x10 ⁶	92 500
7			12 meses de lactancia	450 ml	21x10 ⁶	46 000
8			14 meses de lactancia	850 ml	81x10 ⁶	95 294

SSC: conteo de células somáticas

Como se puede observar el valor de SCC varía entre razas, y también varía dependiendo del estadio en el que se encuentra el animal ya que se tomó muestras de la misma vaca en diferentes fases del ciclo de vida mamario.

4.2 Cultivo de células aisladas de leche bovina


Las células aisladas de leche se pusieron en cultivo durante 24 días (Figura 16). Al realizar el aislamiento de células de leche se obtuvo un pool (Fig. 16A), estas células tenían forma redondeada y presentaban diferentes tamaños, todas menores de 40 μm porque se utilizó un filtro celular para tratar de obtener una suspensión homogénea.

Las células obtenidas se cultivaron de 2 a 3 días en el mismo medio para favorecer su adherencia a la superficie del coverslip. Al realizar el primer cambio de medio se eliminaron los restos celulares, y fueron pocas las células que lograron adherirse, tomando diferentes formas (Fig. 16B).

A partir del día 7 de cultivo se visualizaron colonias celulares formadas principalmente por células con forma de huso fusiforme (Fig. 16C), estas presentaban núcleo bien definido con 2 a 5 nucléolos en su interior (Fig. 16D). Además se observa la expansión de este tipo de colonias a lo largo de los 24 días de cultivo (Fig. 16H, 16I y 16J).

Durante los días que tomo el cultivo celular se pudieron observar células aisladas que presentaban diferente forma: células fusiformes, células poligonales con núcleos extendidos, células compactas, y células con citoplasma extendido e irregular (Fig 16E-16J).

Cuando las células estaban en cultivo se pudo observar células que formaban nichos (Fig. 16E y 16I), con una capa de células fusiformes de base, y encima de estas una estructura esférica formada por células redondeadas.






Figura 16. Micrografías campo claro de células aisladas de leche bovina.

Micrografías campo claro de células bovinas aisladas de leche tomadas a los: A) 2, B) 4, C) 7, D) 10, E) 14, F, G y H) 17, e I y J) 21 días de cultivo. Flechas amarilla, verdes y azules señalan los diferentes tipos celulares encontrados de acuerdo a morfología: células en forma de huso fusiforme, células poligonales con el nucleo extendido, y células con citoplasma extendido, respectivamente; y las flechas negras señalan nichos celular. Magnificación 100X (A, B, C, D, F, G, H, I, J) y Magnificación 400X (E).

4.1 Inmunocitoquímica de células aisladas de leche bovina

El protocolo de inmunocitoquímica se estandarizó utilizando el marcador β -actina (Figura 17).

Una vez que se logró la expresión positiva de este marcador se probó con los demás anticuerpos

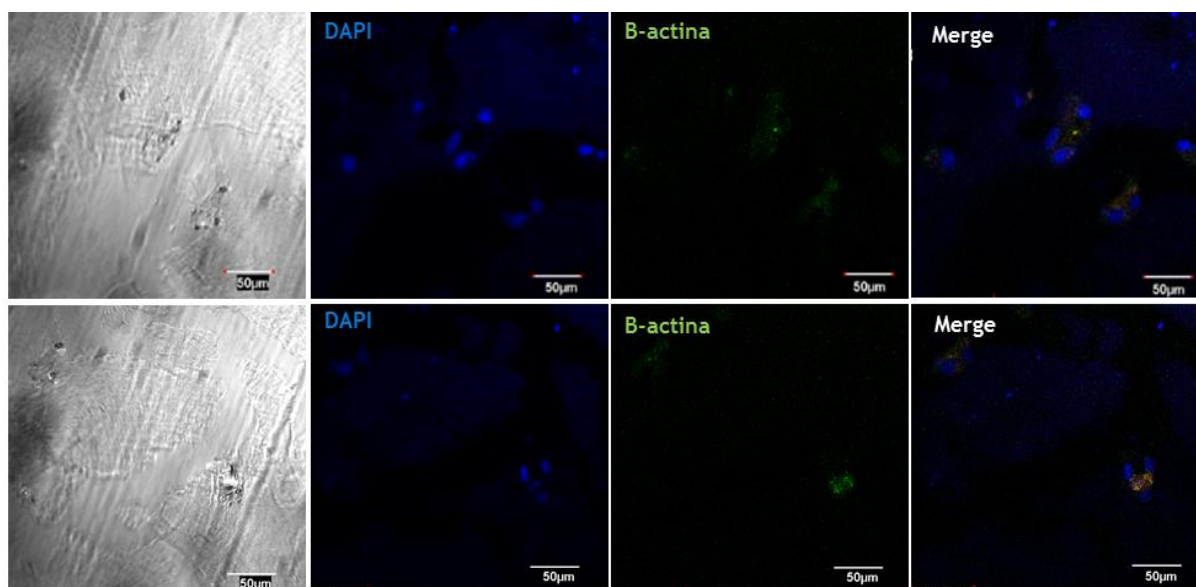


Figura 17. Inmunomarcaje de β -actina por inmunofluorescencia en células aisladas de leche.

Microscopía Confocal de células bovinas aisladas de leche inmunomarcados contra β -actina (verde). Además se realizó contratinción de los núcleos con DAPI (azul). La imagen combinada se muestra en el cuarto panel. Magnificación 600X.

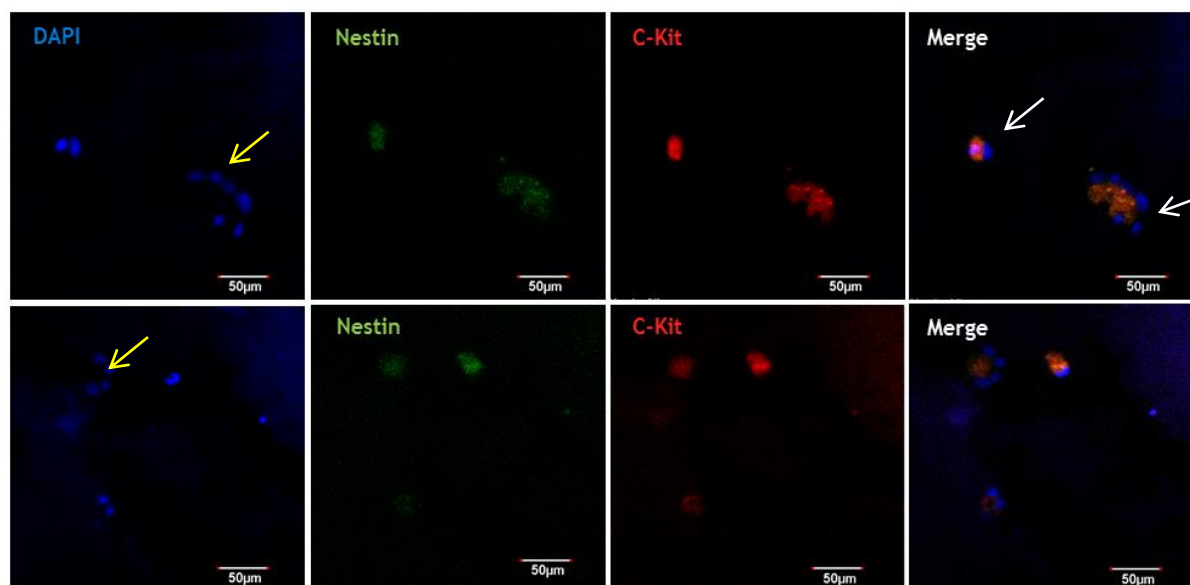


Figura 18. Inmunomarcaje de Nestin y Receptor tirosina quinasa (C-Kit) por inmunofluorescencia en células aisladas de leche.

Microscopía Confocal de células bovinas aisladas de leche inmunomarcados contra Nestin (verde) y C-Kit (rojo). Se realizó contratinción de los núcleos con DAPI (azul). Las flechas amarillas indican estructuras pseudoalveolares. Las flechas blancas indican marcaje negativo para Nestin y C-Kit. La imagen combinada se muestra en el cuarto panel. Magnificación 600X.

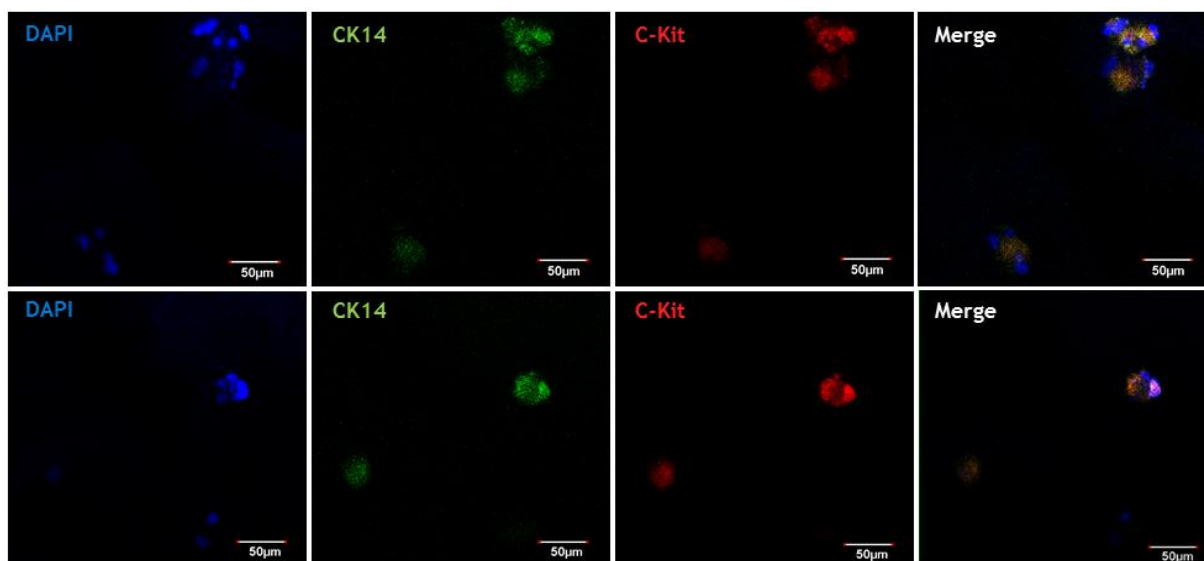


Figura 19. Inmunomarcaje de Citoqueratina (CK14) y receptor tirosina quinasa (C-Kit) por inmunofluorescencia en células aisladas de leche.

Microscopía Confocal de células bovinas aisladas de leche inmunomarcados contra: CK14 (verde) y C-Kit (rojo). Se realizó contratinción de los núcleos con DAPI (azul). La imagen combinada se muestra en el cuarto panel. Magnificación 600X.

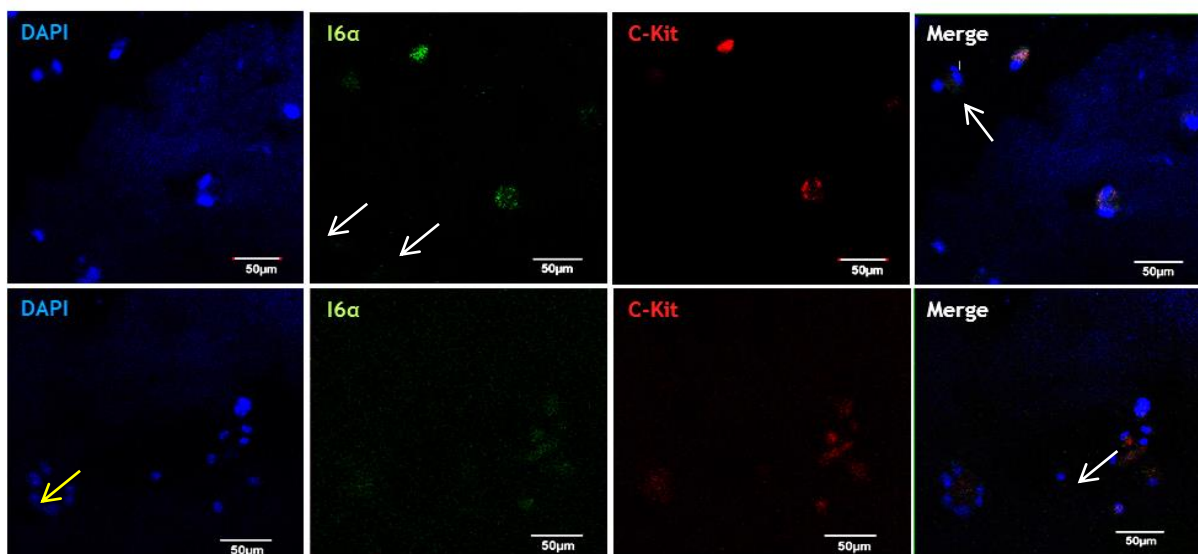


Figura 20. Inmunomarcaje de Integrina 6-alfa ($I6\alpha$) y receptor tirosina quinasa (C-Kit) por inmunofluorescencia en células aisladas de leche.

Microscopía Confocal de células bovinas aisladas de leche inmunomarcados contra: $I6\alpha$ (verde) y C-Kit (rojo). Se realizó contratinción de los núcleos con DAPI (azul). Las flechas amarillas indican estructuras pseudoalveolares. Las flechas blancas indican marcaje negativo para C-Kit (segundo panel) y $I6\alpha$ (cuarto panel). La imagen combinada se muestra en el cuarto panel. Magnificación 600X.

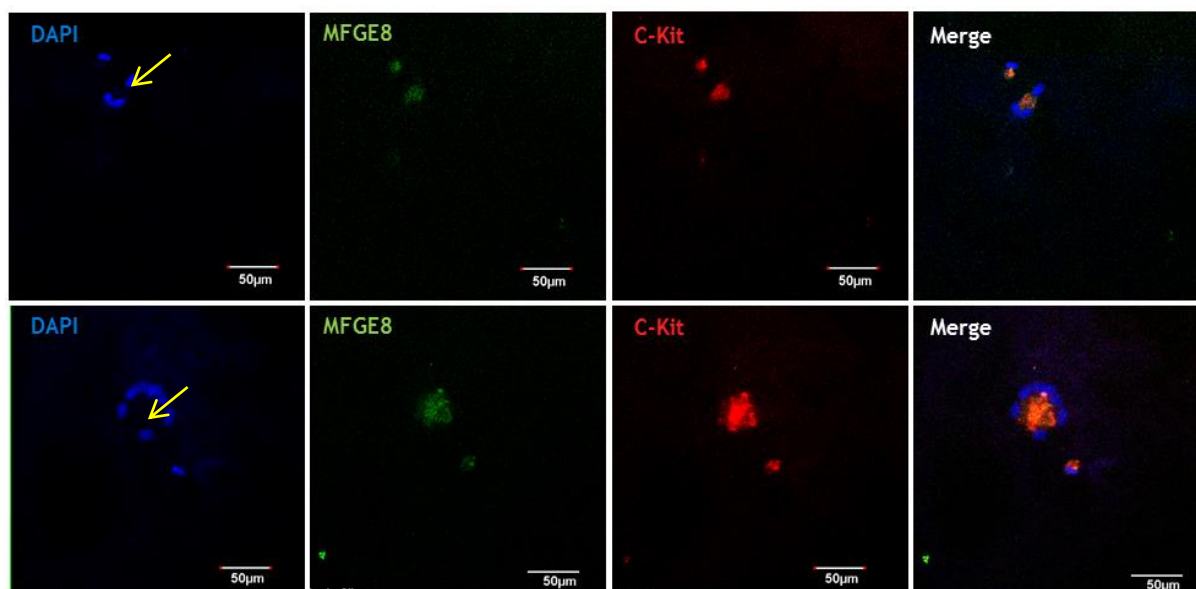


Figura 21. Inmunomarcaje de Milk fat globule-EGF factor (MFG-E8) y receptor tirosina quinasa (C-Kit) por inmunofluorescencia en células aisladas de leche.

Microscopía Confocal de células bovinas aisladas de leche inmunomarcados contra: MFG-E8 (verde) y C-Kit (rojo). Se realizó contratinción de los núcleos con DAPI (azul). Las flechas amarillas indican estructuras pseudoalveolares. La imagen combinada se muestra en el cuarto panel. Magnificación 600X.

En el marcaje de las células aisladas de leche se observaron células independientes y células que formaron cúmulos dispuestos en estructuras pseudo alveolares (Fig 18, 20 y 21). Existió expresión diferencial para Nestin (Figura 18), al tener células Nestin⁺ y células Nestin⁻ (flechas blancas). Todas las células fueron positivas para el marcador CK14 (Figura 19). El marcaje también fue diferencial para I6 α (Figura 20). El marcaje de MFG-E8 se obtuvo en la membrana apical, es decir, hacia la luz de las estructuras pseudoalveolares (Figura 21). Se realizó un doble marcaje de los anticuerpos Nestin, CK14, I6 α y MFG-E8 con C-Kit el cual permitió discernir entre poblaciones celular.

4.3 Tinción de hematoxilina y eosina

Para observar la morfología y estructura de la glándula mamaria de vacas en lactancia y vaconas (vírgenes adultas) se realizó la tinción de H&E.

Se observó claramente las estructuras lóbulo-alveolares características del tejido mamario en vacas en lactancia (Figura 22) y en vaconas (Figura 23). Los alveolos, se encontraron más distendidos, con grandes espacios alveolares y menos estructurados en muestras de vacas en lactancia (Fig. 22B y 22C), comparado con vaconas (Fig. 23B).

Se distinguió con más detalle la composición celular y las partes que conforman el tejido mamario como por ejemplo: células lumbinales ductales y alveolares, células mioepiteliales, membrana basal, estructura lóbulo-alveolar, alveolos, estroma, etc. en muestras de vacas en lactancia (Figura 24A) y de vaconas (Fig. 24B y 24C). Se realizaron cortes transversales (Fig. 24A y 24B) y un corte longitudinal (Fig. 24C). Se incluye un esquema de un corte longitudinal de una estructura lóbulo alveolar donde se aprecia la similaridad obtenida en los los cortes realizados en este trabajo (Fig. 24D). Además se tomaron mediciones de los alveolos de muestras de vacas en lactancia (Figura 25A y 25B) y vaconas (Fig. 22C y 25D).

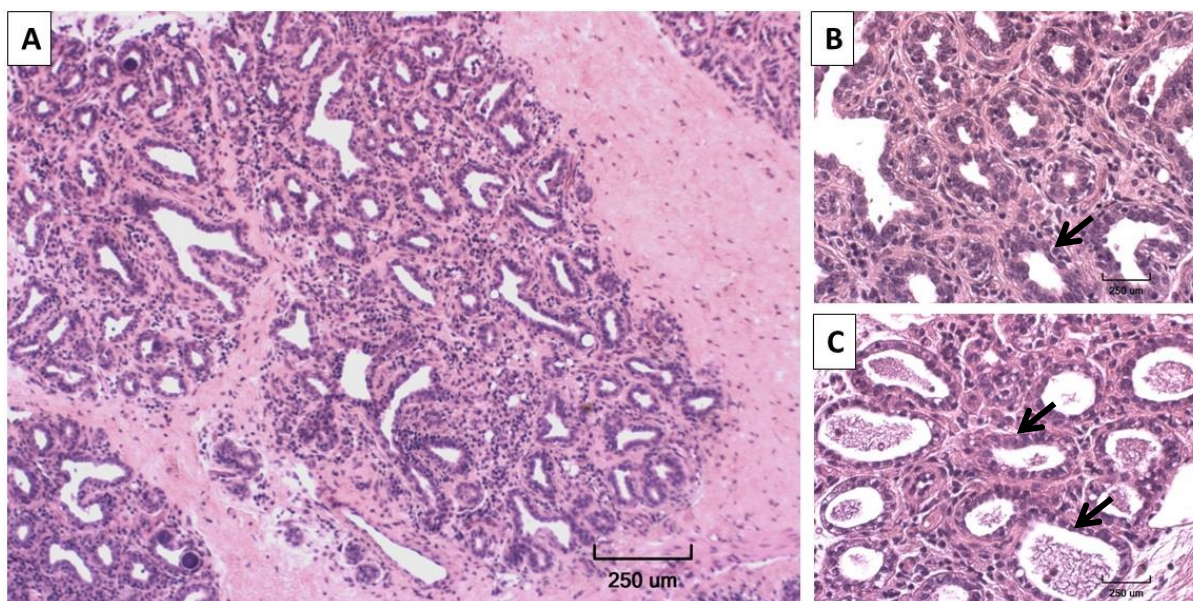


Figura 22. Cortes de glándula mamaria de vaca con tinción de H&E.

Secciones de tejido de 4 µm de grosor embebidos en parafina teñidos con H&E donde se visualizan los núcleos (morado) y el citoplasma (rosado) de estructuras lóbulo-alveolares. Las flechas señalan los alveolos. Magnificación de 100X (A) y 400X (B y C)

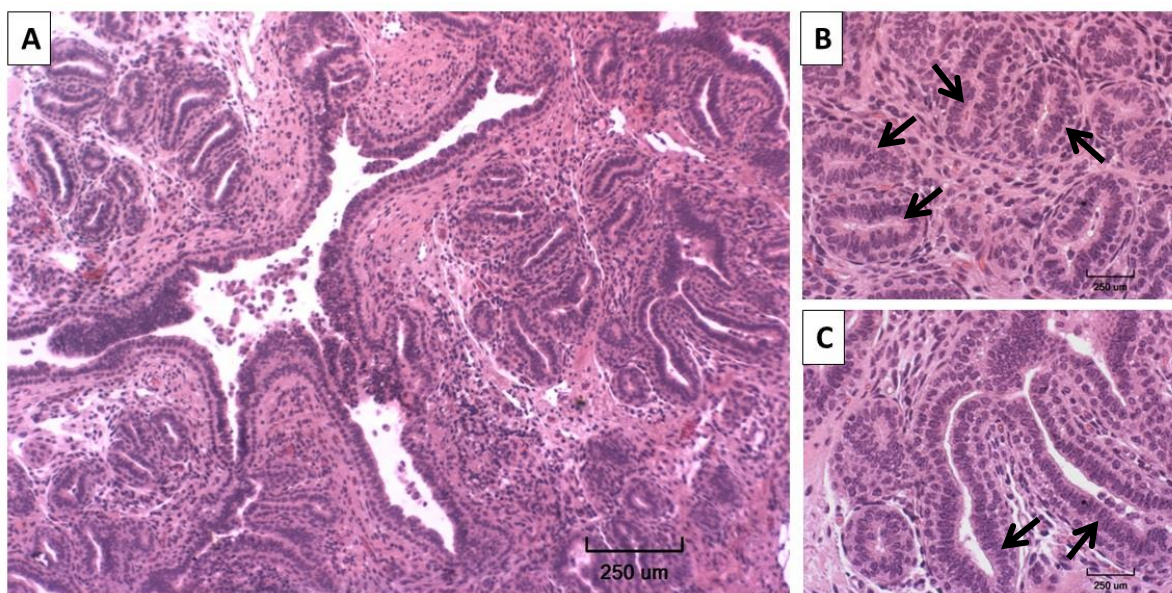


Figura 23. Cortes de glándula mamaria de vaca con tinción de H&E.

Secciones de tejido de 4 µm de grosor embebidos en parafina teñidos con H&E donde se visualiza los núcleos (morados) y el citoplasma (rosado) de estructuras lóbulo-alveolar. Las flechas señalan B) los alveolos y C) los conductos lactíferos Magnificación de 100X (A) y 400X (B y C)

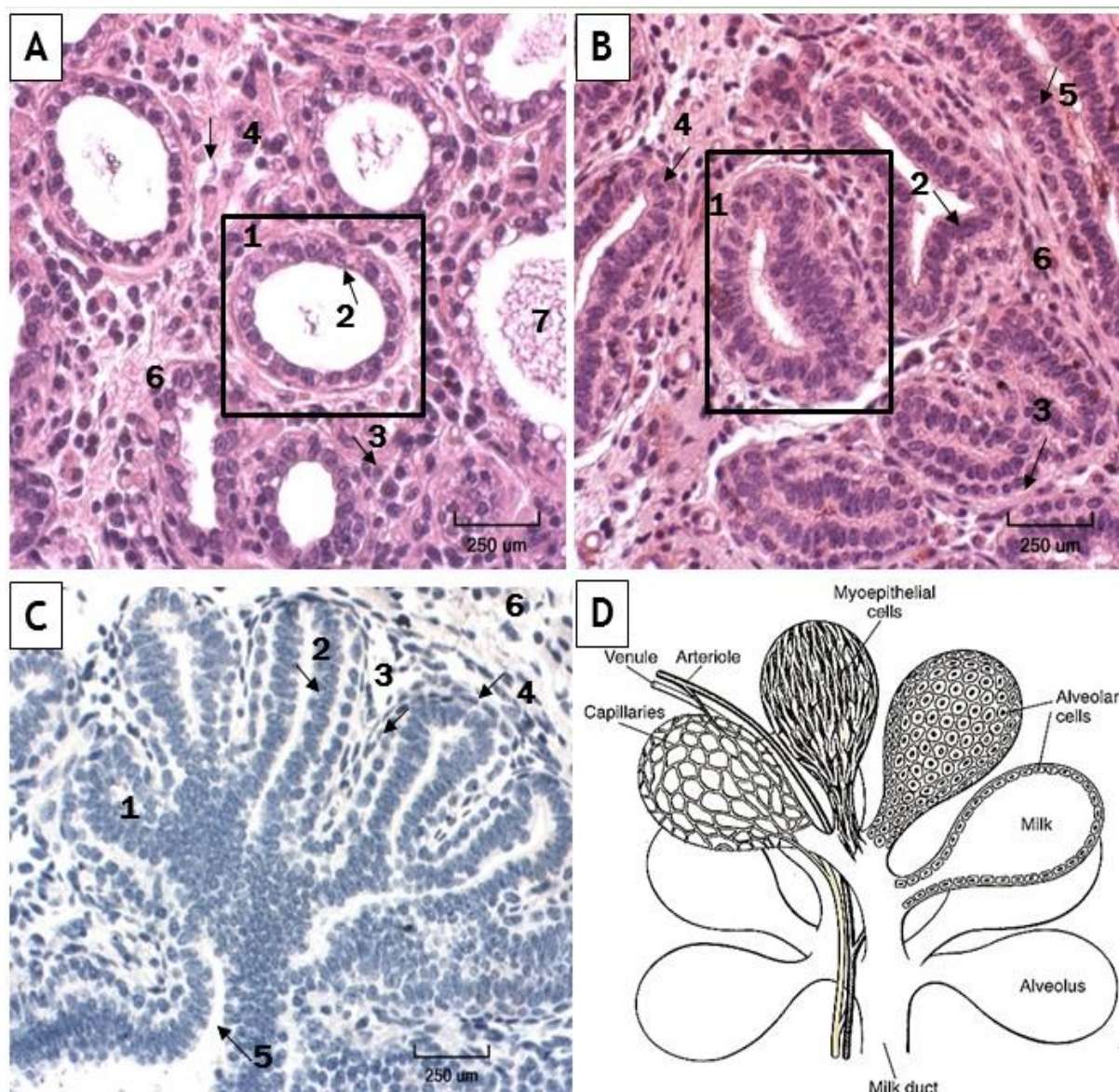


Figura 24. Estructura y composición celular de la glándula mamaria con tinción de H&E.

Secciones de tejido de 4 µm de grosor embebidos en parafina donde se observan estructuras alveolares en muestras de A) Vacona y B) Vaca, teñidos con H&E para visualizar el núcleo (morado) y citoplasma (rosado). C) tinción solo con Hematoxilina de muestras de vacona. D) diagrama de la estructura lóbulo-alveolar Fuente: (Cowie, Forsyth, & Hart; 1984). En la figura se señalan 1) Alveolo, 2) célula epitelial alveolar, 3) célula mioepitelial, 4) membrana basal, 5) célula epitelial ductal 6) estroma, y 7) leche. Magnificación 400X.

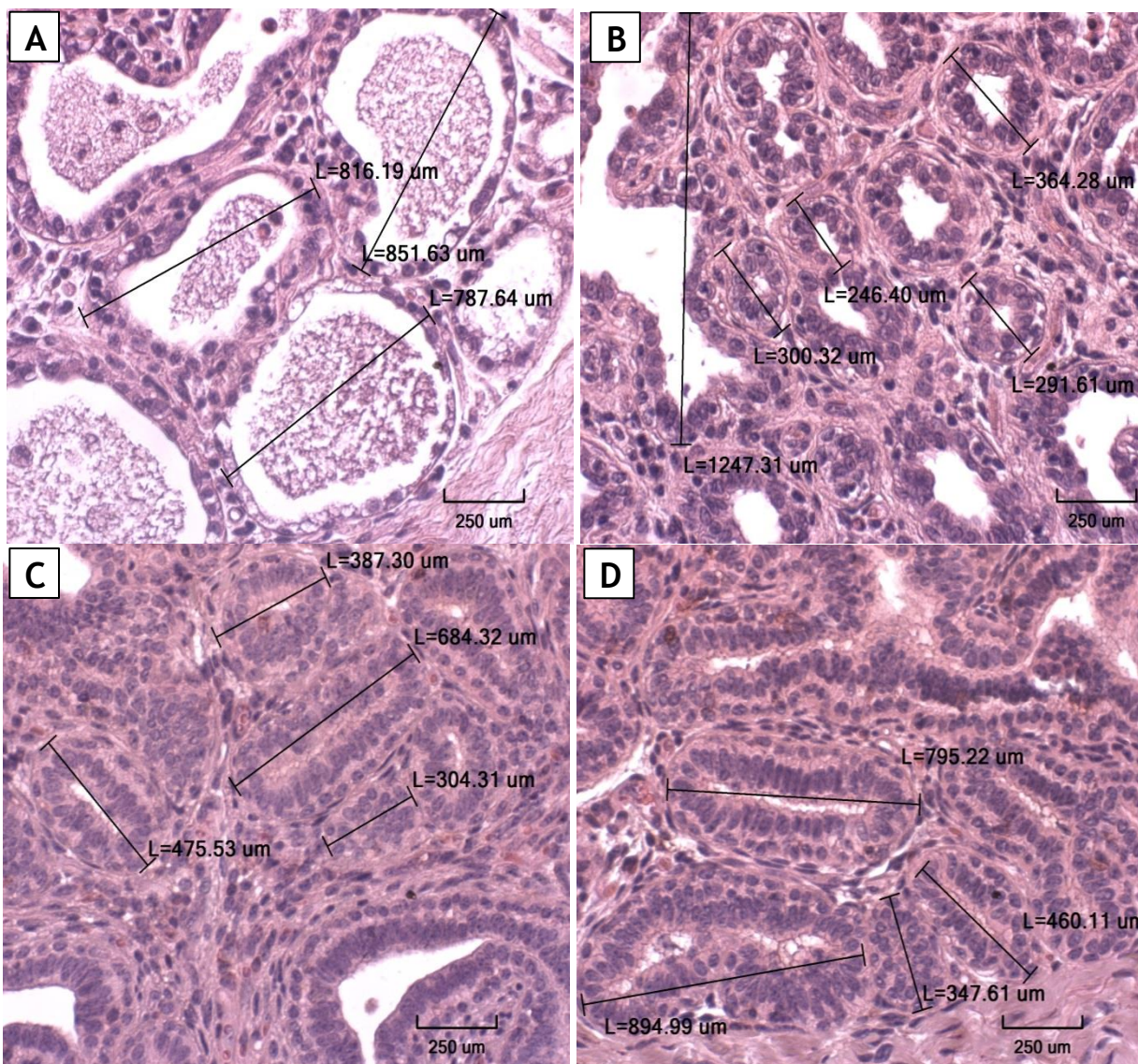


Figura 25. Mediciones realizadas en las estructuras alveolares.

Secciones de tejido de 4 μm de grosor embebidos en parafina teñidos con H&E donde se visualizan el núcleo (morado) y citoplasma (rosado) de las estructuras alveolares en muestras de A y B) Vaca en lactancia, y C y D) Vacona. En la figura se señalan las mediciones de los alveolos. Magnificación 400X.

4.4 Inmunomarcaje en el tejido de glándulas mamarias

4.4.1 Inmunofluorescencia

El primer anticuerpo utilizado fue β -actina del tejido mamario en muestras de vaca (Figura 26) y de vacona (Figura 31), el cual se utilizó para la estandarización del marcaje por inmunofluorescencia. Este marcaje se observa como filamentos en todas las células que forman el tejido mamario. Una vez estandarizado el método se probó la expresión de los demás anticuerpos por inmunofluorescencia para muestras de vaca (Figura 27-30) y vacona (Figuras 32-35).

Las células que presentaron marcaje positivo para Nestin se encontraban rodeando los alveolos (Figura 27 flechas amarillas). También se encontraban células Nestin⁺ dispersas en el estroma (Fig. 27 flechas blancas).

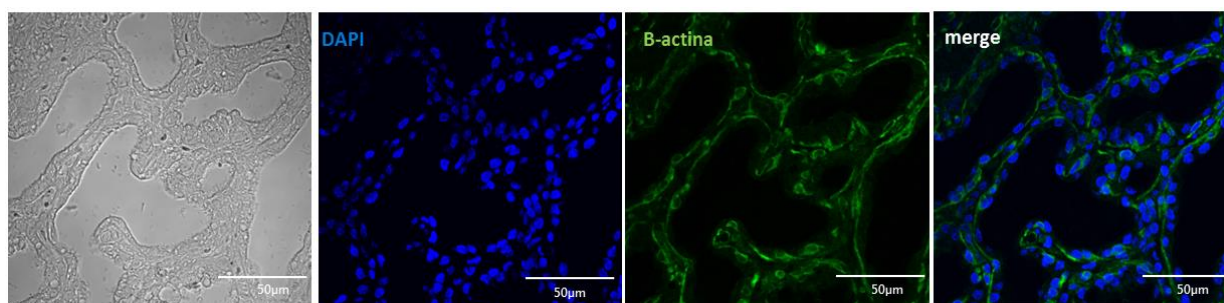


Figura 26 Inmunomarcaje contra β -actina en tejido de glándula mamaria de vaca por inmunofluorescencia

Microscopía Confocal de cortes de parafina de 4 μ m de grosor del tejido de la glándula mamaria de vaca inmunomarcados contra β -actina (verde), se realizó contratinción de los núcleos con DAPI (azul) y la imagen combinada se muestra en el cuarto panel. Magnificación 600X.

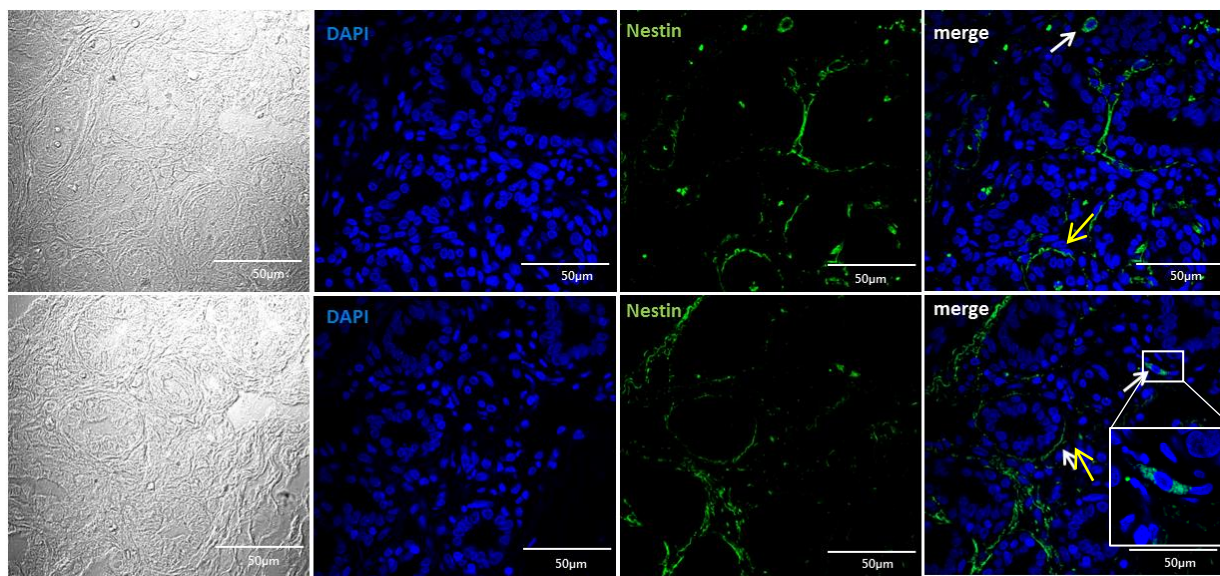


Figura 27. Inmunomarcaje de Nestin en tejido de glándula mamaria de vaca por inmunofluorescencia

Microscopía Confocal de cortes de parafina de 4 µm de grosor del tejido de la glándula mamaria de vaca inmunomarcados contra Nestin (verde), se realizó contratinción de los núcleos con DAPI (azul) y la imagen combinada se muestra en el cuarto panel. Magnificación 600X.

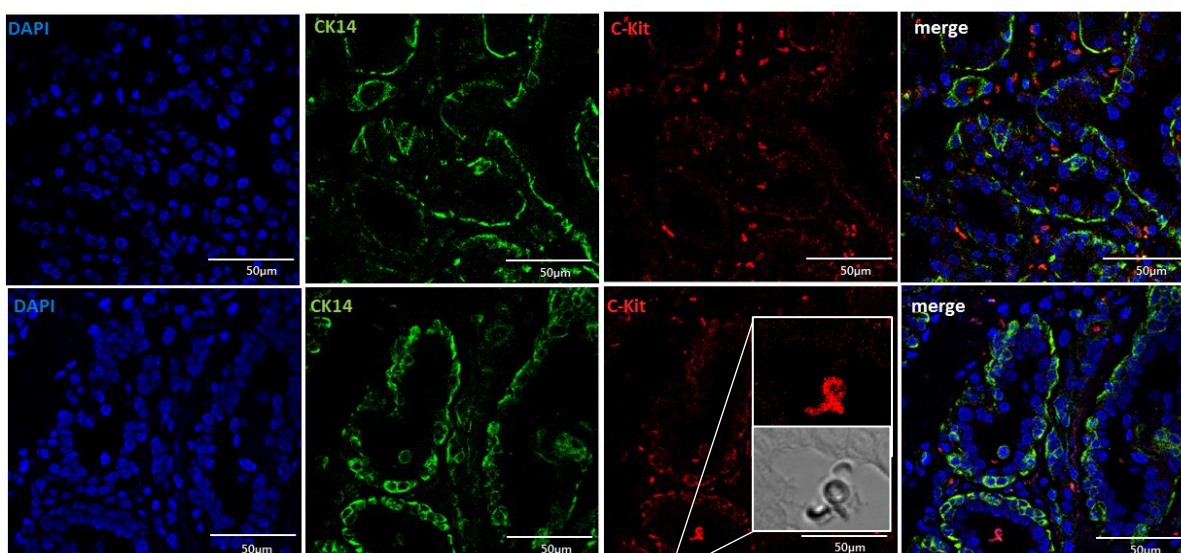


Figura 28. Inmunomarcaje de Citoqueratina (CK14) y receptor tirosina quinasa (C-Kit) en tejido de glándula mamaria de vaca por inmunofluorescencia

Microscopía Confocal de cortes de parafina de 4 µm de grosor del tejido de la glándula mamaria de vaca inmunomarcados contra: CK14 (verde) y C-Kit (rojo). Se realizó contratinción de los núcleos con DAPI (azul). La imagen combinada se muestra en el cuarto panel. Magnificación 600X.

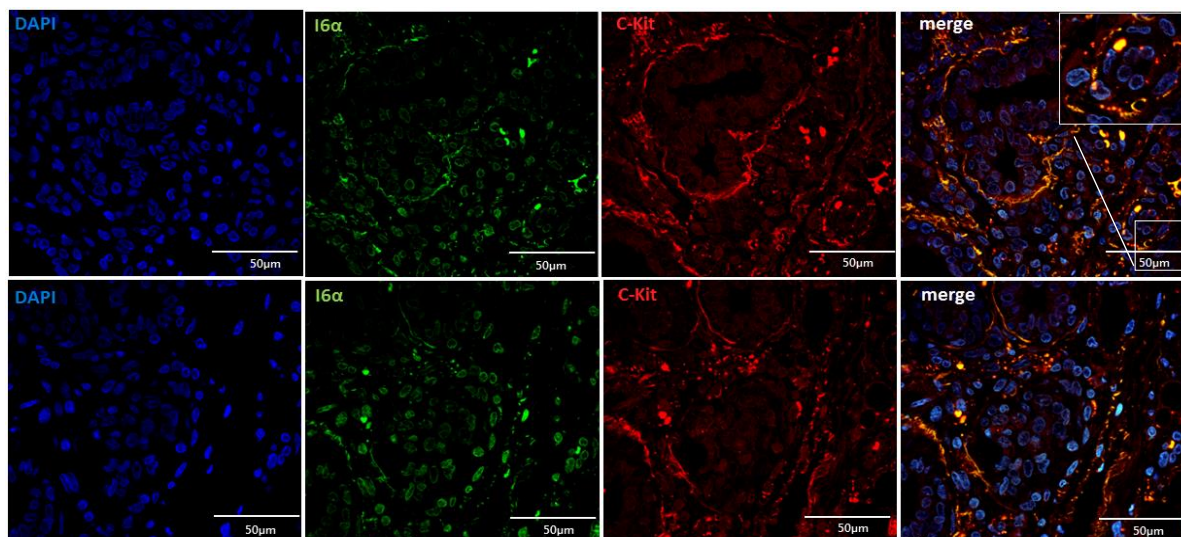


Figura 29. Inmunomarcaje de Integrina 6-alfa (I6 α) y receptor tirosina quinasa (C-Kit) en tejido de glándula mamaria de vaca por inmunofluorescencia

Microscopía Confocal de cortes de parafina de 4 μ m de grosor del tejido de la glándula mamaria de vaca inmunomarcados contra: I6 α (verde) y C-Kit (rojo). Además se realizó contratinción de los núcleos con DAPI (azul). La imagen combinada se muestra en el cuarto panel. Magnificación 600X.

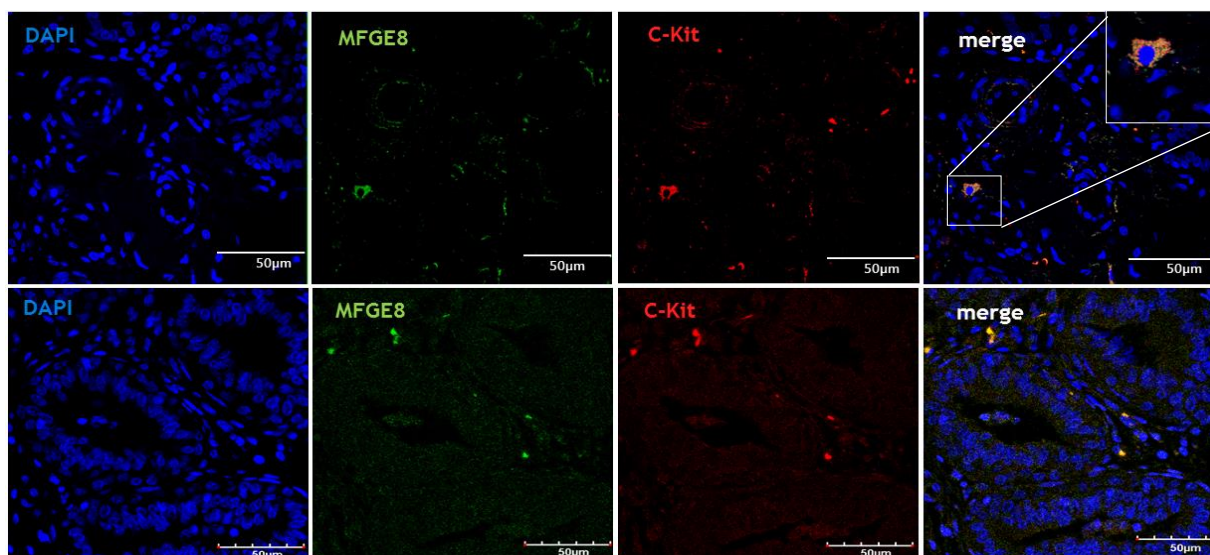


Figura 30. Inmunomarcaje de Milk fat globule-EGF factor (MFG-E8) y receptor tirosina quinasa (C-Kit) en tejido de glándula mamaria de vaca por inmunofluorescencia

Microscopía Confocal de cortes de parafina de 4 μ m de grosor del tejido de la glándula mamaria de vaca inmunomarcados contra: A) CK14 (verde) y C-Kit (rojo), B) I6 α (verde) y C-Kit (rojo), C) MFG-E8 (verde) y C-Kit (rojo). Además se realizó contratinción de los núcleos con DAPI (azul). La imagen combinada se muestra en el cuarto panel. Magnificación 600X.

El marcaje de CK14(verde) en muestras de vacas estaba restringido a células que rodeaban los alveolos, mientras que C-Kit (rojo) se encontraba en células que forman la capa alveolar, en la capa basal, e incluso en el estroma (Figura 28). Por otro lado, el marcaje para I6 α (verde) estaba en células que rodean los alveolos y se coexpresaba con C-Kit (rojo) (Fig. 29). Finalmente el marcaje para MFG-E8 fue débil, además se encontraron células del estroma fuertemente positivas para MFG-E8 (Fig. 30).

Al realizar el marcaje de muestras de vacas no existió expresión diferencial para los anticuerpos de interés Nestin (Figura 32) y CK14 (Figura 33), I6 α (Figura 34), MFG-E8 (Figura 35), todas con un comarcaje de C-Kit.

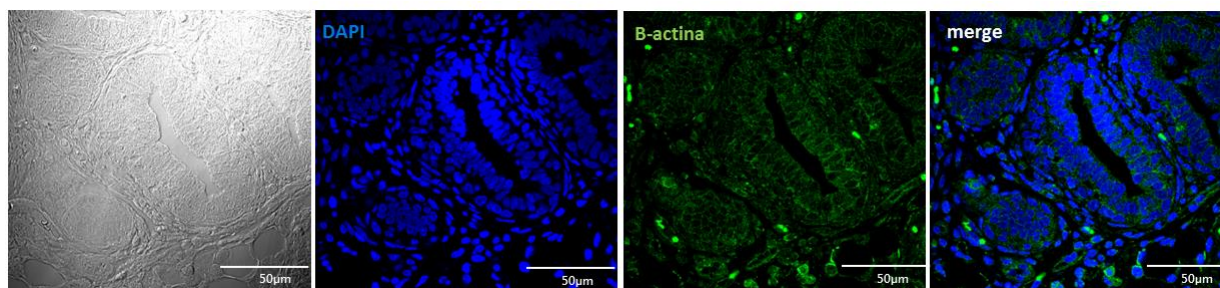


Figura 31. Inmunomarcaje contra β -actina en tejido de glándula mamaria de vaca por inmunofluorescencia

Microscopía Confocal de cortes de parafina de 4 μ m de grosor del tejido de la glándula mamaria de vaca inmunomarcados contra β -actina (verde), se realizó contratinción de los núcleos con DAPI (azul) y la imagen combinada se muestra en el tercer panel. Magnificación 600X.

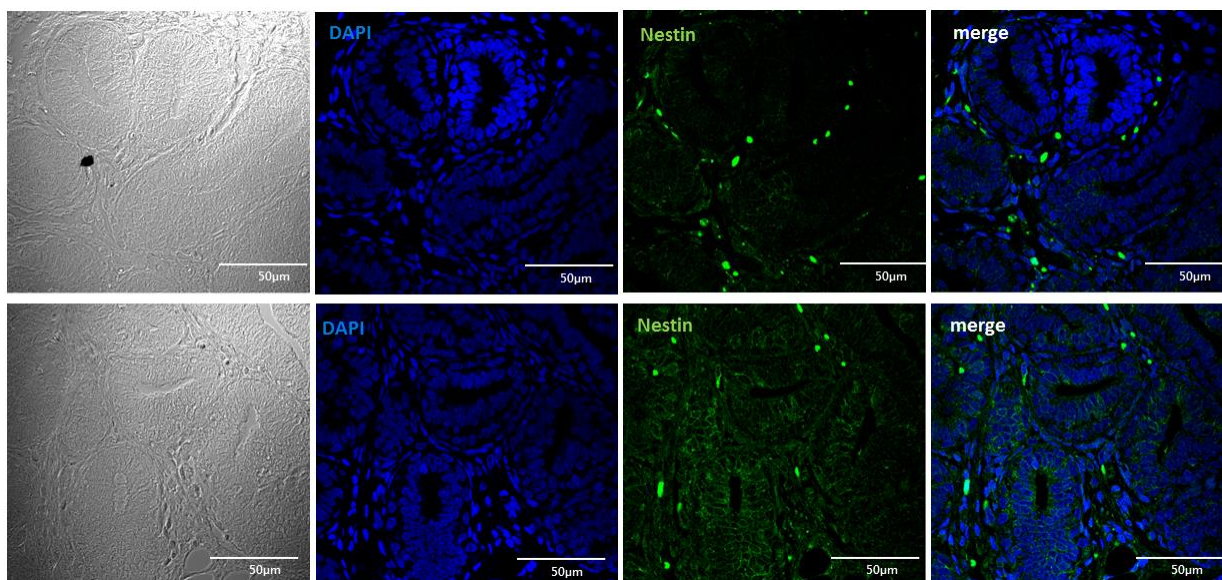


Figura 32. Inmunomarcaje de Nestin en tejido de glándula mamaria de vaca por inmunofluorescencia

Microscopía Confocal de cortes de parafina de 4 µm de grosor del tejido de la glándula mamaria de vaca inmunomarcado contra Nestin (verde), se realizó contratinción de los núcleos con DAPI (azul) y la imagen combinada se muestra en el cuarto panel. Magnificación 600X.

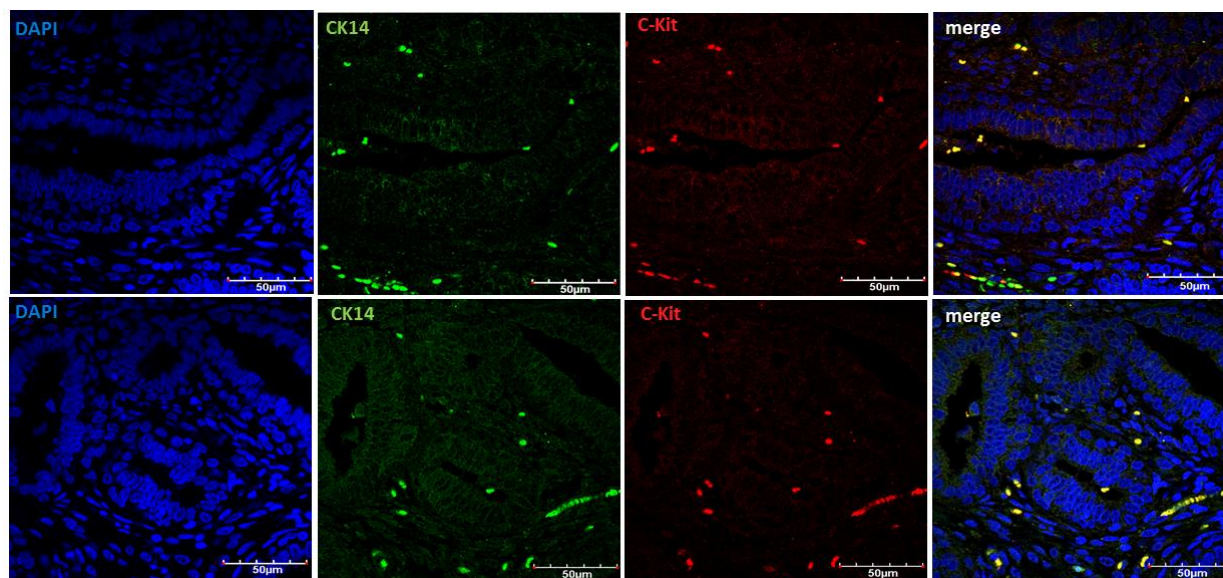


Figura 33. Inmunomarcaje de Citoqueratina (CK14) y receptor tirosina quinasa (C-Kit) en tejido de glándula mamaria de vaca por inmunohistoquímica

Microscopía Confocal de cortes de parafina de 4 µm de grosor del tejido de la glándula mamaria de vaca inmunomarcados contra: CK14 (verde) y C-Kit (rojo). Se realizó contratinción de los núcleos con DAPI (azul). La imagen combinada se muestra en el cuarto panel. Magnificación 600X.

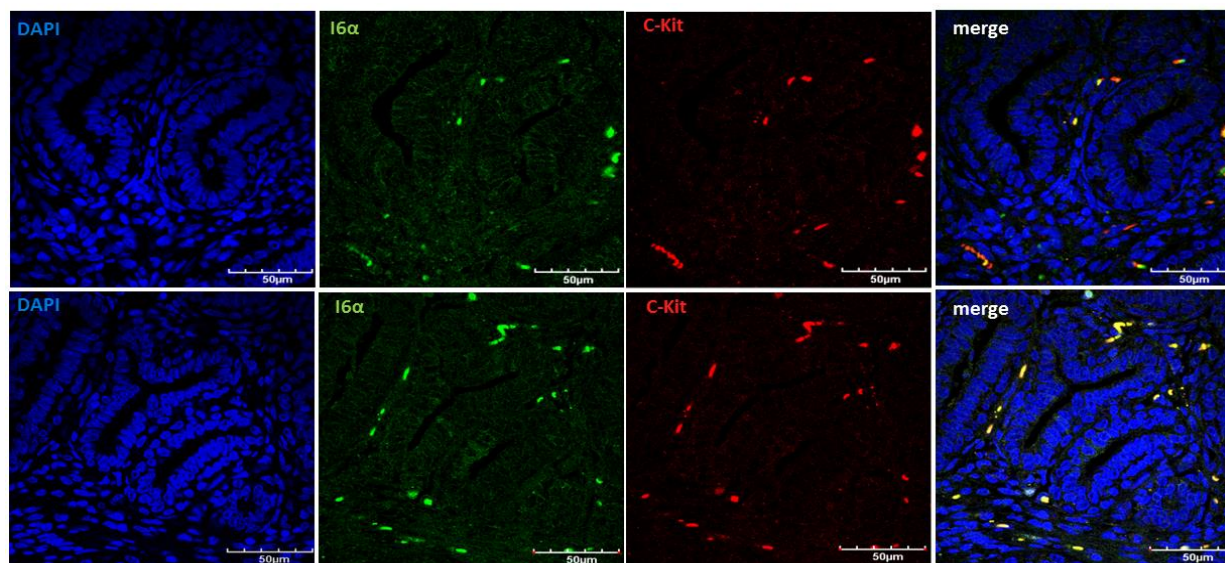


Figura 34. Inmunomarcaje de Integrina 6-alfa ($I6\alpha$) y receptor tirosina quinasa (C-Kit) en tejido de glándula mamaria de vaca por inmunohistoquímica

Microscopía Confocal de cortes de parafina de 4 μm de grosor del tejido de la glándula mamaria de vaca inmunomarcados contra: $I6\alpha$ (verde) y C-Kit (rojo). Se realizó contratinción de los núcleos con DAPI (azul). La imagen combinada se muestra en el cuarto panel. Magnificación 600X.

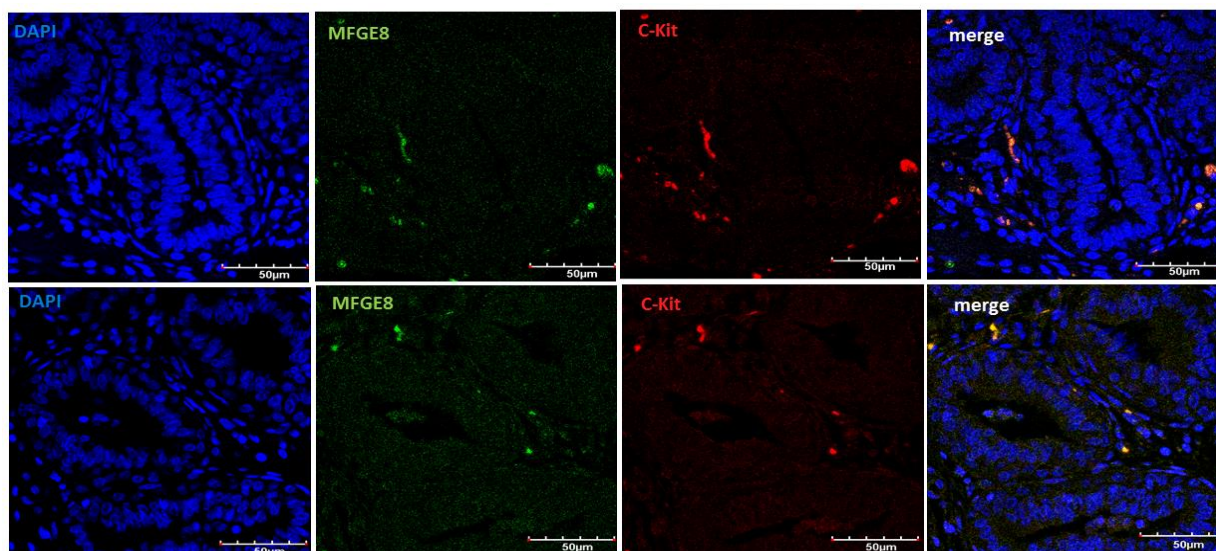


Figura 35. Inmunomarcaje de Milk fat globule-EGF factor (MFG-E8) y receptor tirosina quinasa (C-Kit) en tejido de glándula mamaria de vaca por inmunohistoquímica.

Microscopía Confocal de cortes de parafina de 4 μm de grosor del tejido de la glándula mamaria de vaca inmunomarcados contra: MFG-E8 (verde) y C-Kit (rojo). Se realizó contratinción de los núcleos con DAPI (azul). La imagen combinada se muestra en el cuarto panel. Magnificación 600X.

4.4.2 Inmunohistoquímica

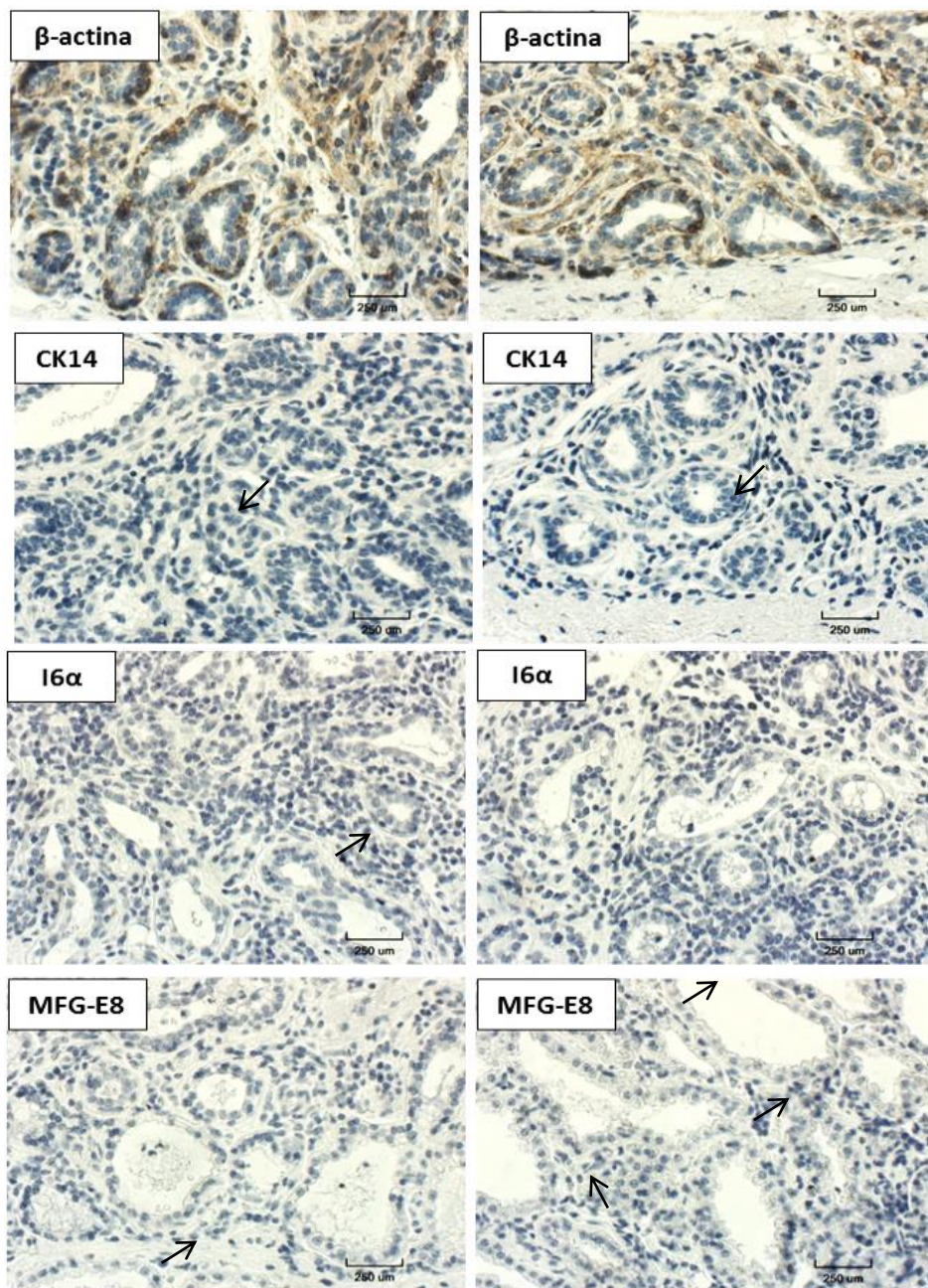


Figura 36. Inmunomarcaje β -actina, CK14, I6 α y MFG-E8 en tejido de glándula mamaria de vaca por inmunohistoquímica

Micrografías de cortes de parafina de 4 μ m de grosor del tejido de la glándula mamaria de vaca inmunomarcados contra β -actina, CK14, I6 α y MFG-E8 (café), y se realizó contratinción de los núcleos con Hematoxilina (azul). Magnificación 400X.

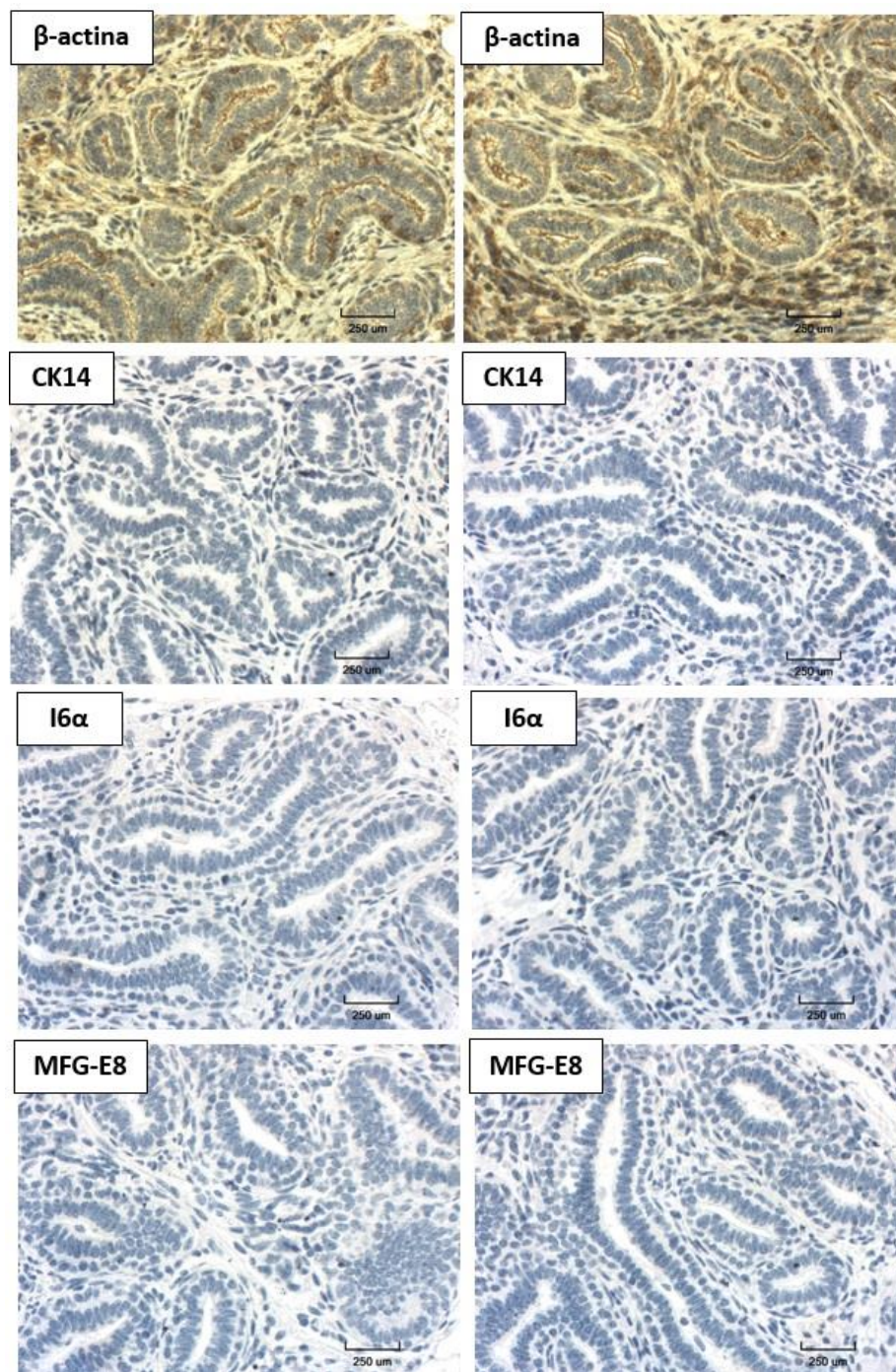


Figura 37. Inmunomarcaje β -actina, CK14, I6 α y MFG-E8 en tejido de glándula mamaria de vaca por inmunohistoquímica

Micrografías de cortes de parafina de 4 μ m de grosor del tejido de la glándula mamaria de vaca inmunomarcados contra β -actina, CK14, I6 α y MFG-E8 (café), y se realizó contratinción de los núcleos con Hematoxilina (azul). Magnificación 400X.

El marcador β -actina permitió la estandarización del protocolo de marcaje por inmunohistoquímica en muestras de tejido mamario de vaca en lactancia (Figuras 36) y muestras de vaca (Figura 37). Una vez que se logró estandarizar las condiciones del marcaje se procedió a probar los demás anticuerpos.

Se obtuvo marcaje positivo, pero fue débil en muestras de vaca (Figura 36). Las flechas negras señalan los lugares donde el marcaje fue más intenso. Además, al observar el marcaje para MFG-E8, las membranas apicales de las células presentan protuberancias hacia la luz de los alveolos.

Al realizar el protocolo en muestras de vacas, los resultados obtenidos fueron los mismos que al realizarse por inmunofluorescencia, la expresión fue negativa debido a que solo se puede visualizar el color azul característico de los núcleos.

CAPÍTULO V: DISCUSIÓN

5.1 Cultivo de células aisladas de leche bovina

Las células mamarias se desprenden durante la lactancia por lo que son encontradas en las secreciones mamarias de todos los mamíferos (Cregan et al., 2007). Su cantidad se ve afectada por diferentes factores, tales como: especie, raza, fase de lactancia, producción de leche, diferencias individuales de los animales y prácticas de manejo (Baratta et al., 2015).

El SCC expresa el número de células excretadas por mililitro, y usualmente tiene un valor menor de 200,000 células por mililitro (Akers & Nickerson, 2011; Baratta et al., 2015), conformado por células epiteliales diferenciadas (hasta el 90%), mioepiteliales, adipocitos, fibroblastos, células del sistema inmune, entre otras (Cregan et al., 2007). La tabla 4 muestra los valores obtenidos de SCC, que variaron acorde la raza (Holstein o Brown Swiss), y también acorde al estadio de lactancia en el que se encuentra el animal (lactancia temprana, media o tardía).

En el estudio realizado por Perruchot et al., (2016) el valor de SCC fue de 111.2, 54.2, 105 y 166.5 (10^3 células/mL), que corresponde con 30, 90, 150 y 250 días de lactancia respectivamente. Este dato sugiere que al final de la lactancia, es el momento indicado para tomar las muestras de leche porque se secretarán más cantidad de células a causa de la involución y remodelación del tejido. Esto es congruente con los resultados mostrados en tabla 4, donde el mayor número de células excretadas por la misma vaca, fue en la fase final de lactancia, justo antes de entrar al periodo seco.

A pesar de que el valor SSC indica el número de células excretadas, no discrimina si se trata de células vivas o muertas. Baratta et al., (2015) menciona que el porcentaje de células viables es aproximadamente 4 a 6% del total de células secretadas, valor que varía según la fase de lactancia. No obstante, estas células pueden proliferar y generar colonias celulares (Baratta et al., 2015).

En este estudio, las células aisladas de la leche bovina se pusieron en cultivo inmediatamente, pero fueron pocas las que lograron adherirse. Se obtuvo un pool de célula (Figura 16A), y luego de realizar el primer cambio de medio, son pocas las que quedaron adheridas a la superficie, (Fig. 16B). Después del día 7 (Fig. 16C), se pudo evidenciar que aumentaba la proliferación celular al observar la formación de colonias celulares, y que estas continuaban expandiéndose a lo largo del tiempo (Fig. 16H). Richter et al., (2013) menciona que las células necesitan una fase de adaptación después de la siembra que les permita adaptarse al nuevo entorno y comenzar con la fase de crecimiento exponencial que sucede aproximadamente a partir día 3 de cultivo, sin embargo, Baratta et al., (2015) aclara que este valor puede variar con cada muestra de leche tomada.

El mantenimiento de una población de células madre *in vitro* es complejo debido a que es difícil recrear las interacciones célula-célula y célula-matriz (Martignani et al., 2015). A pesar de eso, en el presente trabajo se comprobó que las células pueden proliferar a lo largo de varios días de cultivo (24 días), datos que son similares al llevado a cabo por Cravero et al., (2014) en el que el cultivo fue 35 días, y además demuestra que las características de potencialidad permanecen durante todo el ensayo.

Hu et al., (2016) aclara que la proliferación puede detenerse después de un número limitado de divisiones; información que también ha sido ratificada por Cravero et al, (2014), con sus estudios en roedores y humanos. Esto no fue comprobado en el presente estudio ya que el cultivo no fue observado por más de los 24 días de cultivo.

Sharma et al., (2015) y Martignani et al., (2015) menciona que existen dos poblaciones predominantes de la glándula mamaria con morfologías definidas: células en forma de huso fusiforme (Fig. 16C, 16D y 16H flecha amarilla), y células en forma cuboidal (Fig. 16F y 16J flecha verde). Además, Sharma et al., (2015) añade que las células con forma de huso presentan un citoplasma extendido, tienen el núcleo bien definido en el que se pueden observar de 3 a 5 nucléolos en cada célula, lo que se puede evidenciar con los resultados mostrados en este estudio (Fig. 16D flechas blancas). Ritcher et al., (2013), menciona que el crecimiento celular de las colonias es visible en el margen el cual está formado por células alargadas, lo que también se encontró en este estudio (Fig. 16I y 16J).

Cravero et al., (2015), describe una tercera población celular que consiste en células más grandes con un citoplasma extendido y una superficie celular irregular (Fig. 16F y 16J) que puede corresponder con células progenitoras.

Cregan et al, (2007) y Sharma et al, (2015), menciona que las células mamarias forman estructuras pseudoalveolares con células alargadas en los márgenes. Esto es congruente con los resultados obtenidos donde se observó estructuras pseudo alveolares (Figura 16G y Figura 18 flechas amarillas).

5.2 Inmunomarcaje de células aisladas de leche

β -actina: es una proteína que participa en varios procesos celulares incluido la migración celular, la división celular y la regulación de la expresión génica, por lo que se expresa continuamente en la célula (Bunnell et al., 2011). Debido a que la expresión de β -actina es constitutiva en todas las células fue usada como control para estandarizar el protocolo de inmunocitoquímica (Figura 17).

Se usaron varios marcadores como:

Receptor tirosina quinasa (C-Kit): es un marcador de células maduras luminales y progenitoras luminales (Tornillo et al., 2013; Moreira, 2010; Iglesias et al., 2015). Se observan células positivas para la expresión de C-Kit lo que nos indica la presencia células que presentan características de multipotencia (Figura 18, 19 y 20).

Nestin: es un filamento intermedio celular relacionado con la multipotencia, aunque también es expresado por células basales (Richter et al., (2013). Se puede observar la expresión diferencial para Nestin, lo que indica la presencia de células epiteliales (Nestin⁻) y células mioepiteliales o células madre multipotentes (Nestin⁺) (Figura 18). Richter et al., (2013) logra demostrar que la expresión de Nestin se mantiene durante varios pasajes (Pasaje 22), en este estudio logra expresarse hasta el día 21, momento en el que fue realizado el marcaje. Al ser coexpresado con C-Kit⁺ indica la presencia de progenitores multipotentes.

Citoqueratina 14 (CK14): es un filamento celular expresado en células mioepiteliales o progenitores mioepiteliales de linaje restringido (Moreira, 2010; Inman et al., (2015). Se observó células que son positivas para CK14 (Figura 19) y al coexpresarse con C-Kit indica la presencia

de progenitores mioepiteliales de linaje restringido. Sharma et al., (2015), Martignani et al., (2015) y Cravero et al., (2015), realizaron el marcaje de las células en forma de huso y demostraron que expresan un fenotipo $CK14^{-}/CK18^{+}$ lo que corresponde con células luminales. Mientras que las células cuboidales presentaban un fenotipo $CK14^{+}/CK18^{-}$ lo que corresponde con células mioepiteliales.

Integrina 6-alfa ($I6\alpha$): es una proteína de membrana que se expresa en las células mioepiteliales y células multipotentes, siendo mayor su expresión cuando se trata de progenitores o células madre mamarias adultas (Martignani et al., 2015). Se observó la expresión diferencial para $I6\alpha$ indicando la presencia de mioepiteliales $I6\alpha^{+}/C-Kit^{-}$ y progenitores multipotentes $I6\alpha^{+}/C-Kit^{+}$ (Figura 20). Cravero et al., 2015, al describir fenotípicamente las poblaciones celulares bovinas menciona que la expresión de $I6\alpha$ incrementa en las células en cultivo a través del tiempo.

Milk fat globule-EGF factor (MFG-E8): es una glicoproteína expresada por la membrana apical de células epiteliales alveolares encargadas de sintetizar y secretar la leche hacia la luz de los alveolos (Atabai et al., 2005; Cravero et al., 2014). Al ser coexpresada por C-Kit indica la presencia de progenitores alveolares (Figura 21).

La variación en la expresión de los marcadores celulares durante las condiciones de cultivo *in vitro* no está esclarecido todavía, no se sabe si la variación se debe a procesos de apoptosis, desdiferenciación, transdiferenciación o diferenciación normal (Richter et al., 2013).

En el estudio realizado por Baratta et al., (2015), encontraron que las células cultivadas expresan marcadores típicos de células progenitoras, lo que es congruente con los resultados

obtenidos. El estudio realizado por Cravero et al., (2014), también demuestra que las primeras poblaciones de progenitores se mantienen a través del tiempo y solo se diferencian parcialmente, por lo que es posible mantener células bovinas con propiedades similares a las de células madre o progenitoras en cultivo a largo plazo. En este estudio el marcaje fue realizado en el día 21 de cultivo por lo que la expresión de los marcadores de multipotencia logró mantenerse durante el tiempo de cultivo.

Li et al., (2009) menciona que el cultivo celular en suspensión favorece la proliferación de células madre, al contrario del cultivo adherente en el que las células se diferencian gradualmente y pierden su multipotencia. En este estudio, el cultivo fue adherente y se lograron identificar células con característica de multipotencia como se describió previamente.

5.3 Tinción de hematoxilina y eosina de cortes de tejido de la glándula mamaria

La tinción de hematoxilina y eosina (H&E) es usada comúnmente para la observación de las características morfológicas de un tejido en particular, en este caso de la glándula mamaria. Se basa en el uso de un colorante básico (hematoxilina) y otro ácido (eosina) para teñir el núcleo y el citoplasma de la célula respectivamente (Megías, Molist, & Pombal, 2018).

Con la tinción de H&E se pudo observar que el tejido mamario es una estructura ramificada en forma de árbol, en la que los conductos y estructuras alveolares están revestidos por una capa interna de células epiteliales lumbinales, que a su vez está rodeada por una capa externa de células mioepiteliales (Figura 22, 23 y 24) (Moreira, 2010).

Según los estudios realizados por Moreira, (2010) y Rauner & Barash, (2012), la estructura de la glándula bovina se asemeja a la humana, ambas tienen alveolos que están formados por una

sola capa de células epiteliales alveolares y una capa de células mioepiteliales lo que coincide con los resultados obtenidos (Figuras 22, 23 y 24); a diferencia de los alveolos murinos que están formados por una multicapa de células alveolares y una capa de células mioepiteliales.

Nickerson & Akers, (2011), y Sharma & Jeong, (2013) mencionan que los alvéolos son estructuras esféricas de 50 a 250 μm de diámetro, que varía de acuerdo al volumen de leche almacenado. En este estudio los alveolos presentaban diferente tamaño pudiéndose encontrar desde 300-1250 μm en vacas y valores entre 348-895 μm en vaconas (Figura 25).

Van Keymeulen et al., (2011) y Osińska et al., (2014), mencionan que las estructuras lóbulo-alveolares, penetran y ramifican dentro del estroma que es fibroso, y está compuesto por varios tipos celulares como adipocitos, fibroblastos y células inmunitarias, e inclusive vasos sanguíneos. Esta estructura se pudo encontrar tanto en la glándula mamaria de vaca (Figura 22A) y de vacona (Figura 23A).

Las células epiteliales se caracterizan por presentar una forma cubica o columnar, y están dispuestas de tal forma que su membrana apical se encuentra hacia la luz de los conductos (ductales), o hacia la luz de los alveolos (alveolares) (Sharma & Jeong, 2013; Inman et al., 2015). Su núcleo se encuentra cerca de la membrana citoplasmática basal (Figura 24) (Nickerson & Akers, 2011). Por otra parte las células mioepiteliales son fusiformes cuando recubren los conductos lactíferos, pero cuando se desarrollan los alveolos, adoptan forma estrellada y sus prolongaciones se extienden radialmente cubriendo a los alveolos. Estas células se encargan de segregar la lámina basal que separa los alveolos del estroma (Fig. 24) (Woodward et al., 2005; Nazeer et al, 2014).

Perruchot et al., (2016) expresa que en los primeros meses de lactancia los alvéolos mamarios tienen pequeños espacios lumbinales, los que van aumentando conforme transcurre el tiempo. Además menciona que a partir de los 150 días de lactancia existe un aumento del tejido estromal, debido al proceso de involución, en el que el tejido especializado va muriendo y es reemplazado por tejido fibroso, mayormente compuesto por adipocitos (Atabai et al., 2005; Macias & Hinck, 2012). Esto es congruente con los resultados obtenidos en este estudio, donde los alveolos de las vacas en lactancia (Fig. 24A) se encuentran más distendidos, menos estructurados y además el estroma está cubriendo la mayor parte del tejido, con respecto al tejido de la vaca (Figura 24B).

Los dos linajes de células predominantes en el tejido mamario encontrados en las biopsias de tejido de la glándula mamaria de vaca y vaca fueron epitelial y mioepitelial, identificados por la morfología que presentaron y su disposición en el tejido. Estos tipos celulares provienen de la división asimétrica de una pequeña población de células con capacidad regenerativa y multipotencia que reside en lugares específicos de la glándula mamaria (Rauner & Barash, 2012). Sin embargo, Colitti, (2010), menciona que morfológicamente, es completamente imposible distinguir las células madre de las células diferenciadas de un tejido particular.

5.4 Inmunomarcaje

El inmunomarcaje es la principal técnica que se usa para identificar, caracterizar y clasificar las células madre, razón por la cual usan conjuntos de anticuerpos contra las proteínas de la superficie o la matriz celular, como lo realizado en el presente estudio (Cravero et al., 2014).

Hasta la fecha, los marcadores comúnmente usados para caracterizar poblaciones celulares abarcan receptores de hormonas y de esteroides, citoqueratinas (CK5, CK6, CK8, CK9, CK14), actividad aldehído deshidrogenasa, el receptor tirosina y el receptor tirosina quinasa (Moreira, 2010), pero también la expresión de marcadores específicos de células madre/progenitoras tales como nestin o p63 (Baratta et al., 2015).

En el presente estudio se probó los marcadores: el receptor tirosina quinasa (C-Kit), citoqueratina 14 (CK14), integrina 6 alfa (I6 α), Milk fat globule-EGF factor 8 protein (Mfge8) para caracterizar las poblaciones celulares en el tejido mamario bovino, y también se lo realizó en células aisladas de leche bovina.

5.4.1 Marcaje en tejido

β -actina: Es una proteína que forma parte de los microfilamentos del citoesqueleto, razón por la cual se observa el marcaje en todo el citoplasma celular en forma de filamentos (Bunnell et al., 2011). Como se mencionó previamente, debido a β -actina es una proteína que se expresa constantemente, fue usada como control para estandarizar el protocolo tanto de inmunofluorescencia (Figura 26 y 31) como de inmunohistoquímica (Figura 36 y 37).

Se usaron varios marcadores como:

Nestin: es un filamento intermedio celular que está relacionado con la multipotencia, y en tejidos adultos, relacionado con el compartimento regenerativo de la glándula mamaria y por consiguiente, con la presencia de poblaciones de células madre (Cregan et al., 2007; Richter et al., 2013). Richter et al., (2013) y Li et al., (2009) menciona que la mayoría de células que expresan positivamente la fluorescencia para nestin se encuentran en la membrana de las células

mioepiteliales en la glándula mamaria. Sin embargo Rauner y Barash (2012), afirman que no existe una diferencia significativa en la expresión de Nestin entre las células basales y las células madre o progenitoras.

Li et al., (2009) informa sobre la presencia de dos tipos de poblaciones celulares mioepiteliales Nestin⁺, un grupo de células basales columnares que expresan nestin en el citoplasma rodeando el núcleo, y un segundo grupo de células que se encuentra rodeando conductos y alveolos, que fue el tipo celular nestin⁺ encontrado en este estudio (Fig. 27).

En este estudio el marcaje se observó en células que rodeaban los alveolos, lo que indica la presencia de células mioepiteliales o células con características de multipotencia. El marcaje no se encontraba en todo el tejido, existían células mioepiteliales que presentaban menor o ninguna expresión. También se encontraron células aisladas Nestin⁺, que debido a su localización y morfología, se sugiere que se trata de células mioepiteliales, precursores mioepiteliales o miofibroblastos (Li et al., 2009). Sharma et al., (2015) recalca sobre la presencia de linajes de células madre o progenitoras funcionales que residen en el tejido durante toda la vida del animal, por lo que es congruente que exista la presencia de células madres en las cortes de tejido analizados.

Richter et al., (2013) expone que la potencia de las células que residen en el tejido no está establecido todavía, por lo que no se puede discernir si se trata de células unipotentes, o multipotentes. Sin embargo, Rauner y Barash (2012), exponen que marcadores específicos, como Nestin, se pueden asociar a la multipotencialidad, debido a que su estudio *in vitro* de células nestin⁺ originaban células con fenotipo luminal o basal.

C- Kit: es usado como un marcador que se expresa en la membrana basal de las células que recubre los conductos, razón por la cual las células maduras lumbales y progenitoras lumbales son C-Kit⁺ (Tornillo et al., 2013; Moreira, 2010; Iglesias et al., 2015), mientras que las células madre mamarias así como las células mioepiteliales son C-Kit⁻ (Iglesias et al., 2015). En el presente estudio, la expresión por C-Kit se localizó tanto en células alveolares y mioepiteliales (Figura 28-30).

Colitti, (2010) e Iglesias et al., (2015), afirman que la fase de involución involucra células progenitoras de C-Kit y/o conduce al aumento de células de C-Kit⁺ debido a la pérdida de células alveolares diferenciadas por lo que es necesario células multipotentes que remodelen el tejido de la glándula mamaria. Esto podría explicar por qué las células del tejido de vacas fueron C-Kit⁺, mientras que para células del tejido de vacas era C-Kit⁻.

Colitti, (2010), menciona que C-Kit normalmente se expresa en una variedad de tejidos incluyendo mastocitos, gametocitos, melanocitos y las células intersticiales de Cajal. También está presente en células madre hematopoyéticas, sin embargo su expresión va disminuyendo gradualmente conforme avanza la diferenciación de las células hasta llegar a eritrocitos maduros (Machherndl et al, 2013). Esto podría explicar la expresión de C-Kit por parte de glóbulos rojos (Fig. 28). Para evitar esto, se debe realizar perfusión de las biopsias con PBS para eliminar la presencia de glóbulos rojos.

Citoqueratina 14: Moreira, (2010), en su investigación menciona que las células epiteliales lumbales son CK14⁻, tanto células ductales como células alveolares, mientras que las células que expresan CK14⁺ están localizadas en el membrana basal y corresponden a células mioepiteliales o a progenitores mioepiteliales de linaje restringido. En este estudio, las células que expresan

CK14 se encuentran rodeando los alveolos lo que es característico de las células mioepiteliales (Figura 28) (Nazeer et al, 2014; Inman et al., 2015).

Integrina 6 alfa: Perruchot et al., (2016) menciona que las células mamarias que participan en la producción de leche (células mioepiteliales y lumino-alveolares) expresan I6 α en diferente magnitud, mientras que las células epiteliales presentes en los conductos mamarios no lo expresan. Sin embargo, Baratta et al., (2015) y Rauner & Barash, (2012), menciona que I6 α se restringe a células mioepitelales. Los resultados que se obtuvieron en este estudio identifico que el marcaje se encontraba localizado en las células que recubren los alveolos (Figura 29).

Perruchot et al., (2016), menciona que a mayor número de células I6 α aumentaba el nivel de producción de leche. También menciona que una alta expresión de I6 α ha sido asociada con progenitores mioepiteliales multipotentes y también con células madre mamarias adultas.

En el presente estudio se observaron células con marcaje positivo para CK14 y para I6 α , estas células exhibieron tinción fluorescente a lo largo de las prolongaciones citoplasmáticas que sobresalían de la superficie de las células basales y rodeaban los alveolos atravesando la capa de células epiteliales alveolares, lo que es característico de células mioepiteliales (Sayafi et al., 2012).

Durante el ciclo de vida mamario, la proliferación, la homeostasis, y el mantenimiento de cada linaje se rige por la presencia de células madre capaces de diferenciarse en linajes mioepiteliales o luminales (Van Keymeulen et al., 2011). Martignani et al., (2015), ha establecido que las células madre mamarias están asociadas con la capa basal debido a que solo las células de origen mioepitelial pueden diferenciarse en ambos linajes mamarios, al contrario de las células de origen

luminal que solo pueden generar su propio tipo. Por esa razón el marcaje por nestin, CK14 y I6 α es predominante en células mioepiteliales comparado con células alveolares.

Mfge8: La leche es sintetizada por células epiteliales alveolares totalmente diferenciadas, en una porción de la membrana plasmática apical denominada membrana de glóbulos grasos de la leche (MFGM por sus siglas en inglés “Milk fat globule membrane”). El glóbulo de grasa de la leche-EGF-factor 8 (Mfge8), también conocida como lactadherina, es una glicoproteína que forma parte de esta membrana, y participa en el desarrollo de la glándula mamaria, pero su principal función es la remodelación tisular durante la involución (Atabai et al., 2005; Cravero et al., 2014). La expresión de Mfge8 se localiza en la luz de los alveolos y ductos lactíferos; y en la superficie apical de las células epiteliales alveolares y ductales (Atabai et al., 2005). Cravero et al., (2014) indica que la expresión de Mfge8 sirve como un marcador de estructuras alveolares funcionales. En este estudio, el marcaje fue negativo para Mfge8 en muestras de tejido de vacas (Figura 30). Esto puede suceder debido a que el anticuerpo usado era para detectar Mfge8 de origen humano. Martignani et al., (2010), logro obtener marcaje positivo para proteínas de la leche humana en células bovinas solamente al ser transducidas con un lentivirus que codifica β -Caseína humana.

Colitti, (2010) menciona que la etapa prepuberal parece ser la mejor etapa para encontrar células madre en el tejido de la glándula mamaria. Sin embargo, esto es contradictorio a los resultados obtenidos en este estudio, en donde el marcaje fue negativo para muestras de vacas al probar la expresión de C-Kit, CK14, I6 α , Nestin y MFGE8 por inmunofluorescencia (Figura 32-35) o probar la expresión de CK14, I6 α y MFGE8 por inmunohistoquímica (Figura 37).

CAPÍTULO VI: CONCLUSIONES

- Se logró aislar células de leche de vaca y el cultivo tuvo una duración de 24 días. Mediante inmunocitoquímica se logró identificar células alveolares Nestin⁻/C-Kit⁻, células mioepiteliales I6α⁺/C-Kit⁻, progenitores alveolares Mfge8⁺ C-Kit⁺, progenitores mioepiteliales CK14⁺/C-Kit⁺, y progenitores multipotentes I6α⁺/C-Kit⁺ y Nestin⁺/C-Kit⁺.
- Mediante la tinción de H&E y el inmunomarcaje *in situ* se comprobó que el tejido de la glándula mamaria bovina tiene la estructura típica en forma de árbol, en la que los conductos y alveolos están revestido por una capa interna de células epiteliales luminales y alveolares, respectivamente, que a su vez está rodeada por una capa externa de células mioepiteliales; y esta estructura se encuentra dentro del estroma que está compuesto por fibroblastos, adipocitos y vasos sanguíneos
- En el tejido de glándulas mamarias de vacas en lactancia se logró identificar células alveolares Mfge8⁺, células mioepiteliales CK14⁺/C-Kit⁻, y Nestin⁺; progenitores alveolares CK14⁻/C-Kit⁺, I6α⁻/C-Kit⁺ y Mfge8⁺/C-Kit⁺; progenitores mioepiteliales CK14⁺/C-Kit⁺ y Nestin⁺; progenitores multipotentes I6α⁺/C-Kit⁺ y Nestin⁺ y miofibrastos Nestin⁺. En muestras de vacas el marcate fue negativo para todos los anticuerpos.

CAPÍTULO VII: RECOMENDACIONES

- Realizar la identificación y clasificación celular usando marcadores propios de células madres mamarias bovinas como: Receptor nuclear de la subfamilia 5 grupo A miembro 2 (NR5A2), nucleoporina 153 (NUP153) , Dominio de la fibronectina tipo 3 que contiene 3B (FNDC3B) o factor nuclear 4 α de hepatocito (HNF4A o NR2A1).
- Realizar técnicas de bioingeniería que favorezcan la adhesión, proliferación y diferenciación de las células madre mamarias bovinas (bMaSC) como por ejemplo: cultivo en suspensión (no adherentes), o usar diseños bidimensionales (2D) y tridimensionales (3D), estructuras denominadas mamosferas.
- Realizar un estudio que se aplique las células madre aisladas de leche de vaca en modelos *in vivo* para poder evaluar su efecto de regeneración

BIBLIOGRAFÍA

- Akers, R. & Nickerson, S. (2011). Mastitis and its Impact on Structure and Function in the Ruminant Mammary Gland. *Journal of Mammary Gland Biology and Neoplasia*, 16(4), 275-289.
- Arias, M., Felmer, R. (2009). Biología de las células madre embrionarias (ES cells) en distintas especies: potenciales aplicaciones en biomedicina. *Archives of Medical Science*, 41, 185-195.
- Atabai, K., Fernandez, R., Huang, X., Ueki, I., Kline, A., Li, Y., & Sheppard, D. (2005). Mfge8 Is Critical for Mammary Gland Remodeling during Involution. *Molecular Biology of the Cell*, 16(12), 5528–5537.
- Balogh, P. & Engelmann P. (2011). Transdifferentiation and regenerative medicine: Genomic and other cell-tracing approaches, reprogramming.
- Baratta, M., Volpe, M., Nucera, D., Gabai, G., Guzzo, N., Fustini, M., Martignani, E. (2015). Differential expression of living mammary epithelial cell subpopulations in milk during lactation in dairy cows. *Journal of Dairy Science*, 98 (10) , 6897 - 6904
- Binart, N., Ormandy, C., & Kelly, P. (2002). Mammary Gland Development and the Prolactin Receptor. In: Mol, J., Clegg, R. Biology of the Mammary Gland. *Advances in Experimental Medicine and Biology*. 480, 85-92.
- Buchwalow, I., & Böcker, W. (2010). Immunohistochemistry: Basics and Methods. Springer.

- Bunnell, T., Burbach, B., Shimizu, Y., & Ervasti, J. (2011). β -Actin specifically controls cell growth, migration, and the G-actin pool. *Molecular Biology of the Cell* 22(21).
- Capuco, A., Choudhary, R., Daniels, K., Li, R., & Evock-Clover, C. (2012). Bovine mammary stem cells: cell biology meets production agriculture. *Animal. The Animal Consortium*. 6(3), 382-93.
- Capuco, A., & Ellis, S. (2005). Bovine mammary progenitor cells: current concepts and future directions. *Journal of Mammary Gland Biol Neoplasia*, 10 (1), 5-15.
- Choudhary, R. (2014). Mammary stem cells: expansion and animal productivity. *Journal of Animal Science and Biotechnology*, 5, 36.
- Colitti, M. (2015). Expression of Putative Stem Cell Markers Related to Developmental Stage of Sheep Mammary Glands. *Anatomia, Histologia, Embryologia*, 39(6), 555-62.
- Cowie, A., Forsyth, I., & Hart, I. (1984). Lactation. In: Hormonal Control of Lactation. Monographs on Endocrinology. Heidelberg-Berlin. Springer.
- Cravero, D., Martignani, E., Miretti, S., Macchi, E., Accornero, P., & Baratta, M. (2014). Bovine mammary epithelial cells retain stem-like phenotype in longterm cultures. *Research in Veterinary Science*, 97(2), 367-75.
- Cravero, D., Martignani, E., Miretti, S., Accornero, P., & Baratta, M. (2015). Bovine CD49 positive-cell subpopulation remarkably increases in mammary epithelial cells that retain a stem-like phenotype. *Research in Veterinary Science*, 102, 1-6.

- Cregan, M., Fan, Y., Appelbee, A., Brown, M., Klopčič, B., Koppen, J., Mitoulas, L., Piper, K., Choolani, M., Chong, Y., & Hartmann, P. (2007). Identification of nestin-positive putative mammary stem cells in human breastmilk. *Cell and Tissue Research*, 329(1), 129-36
- DeOme, K., Faulkin L., Bern, H., & Blair, P. (1959). Development of mammary tumors from hyperplastic alveolar nodules transplanted into gland-free mammary fat pads of female C3H mice. *Cancer Research*, 19, 515-520.
- Food and Drug Administration (FDA) (2018). Animal & Veterinary. Safety & Health: Product Safety Information. The Cattle Estrous Cycle and FDA-Approved Animal Drugs to Control and Synchronize Estrus-A Guide for Producers
- Gusterson B., Warburton M., & Monaghan P. (1989) Histologic/ Immunocytochemical Markers, Mammary Gland, Rat. En: Jones T., Mohr U., Hunt R. Integument and Mammary Glands. Monographs on Pathology of Laboratory Animals. Springer, Berlin, Heidelberg. 266-274.
- Hennighausen, L. & Robinson, G. (2005). Information networks in the mammary gland. *Nature Reviews Molecular Cell Biology*, 6(9), 715-25.
- Hima, A., & Srilatha, B. (2011) Potency of Various Types of Stem Cells and their Transplantation. *Journal of Stem Cell Research & Therapy*, 1(3).
- Holland, M., Tai, M., Trosko, J., Griffin, L., Stasko, J., Cheville, N., & Holland, R. (2003). Isolation and differentiation of bovine mammary gland progenitor cell populations. *American Journal of Veterinary Research*, 64(4), 396-403.

- Hu, H., Zheng, N., Gao, H., Dai, W., Zhang, Y., Li, S., & Wang, J. (2016). Immortalized bovine mammary epithelial cells express stem cell markers and differentiate in vitro. *Cell Biology International*, *40*(8), 861-72
- Iglesias, J., Cairney, C., Ferrier, R., McDonald, L., Soady, K. Kendrick, H., Pringle, M., Morgan, R., Martin, F., Smalley, M., Blyth, K., & Stein, T. (2015). Annexin A8 identifies a subpopulation of transiently quiescent C-Kit positive luminal progenitor cells of the ductal mammary epithelium. *PLoS One*, *10*(3).
- Inman, J., Robertson, C., Mott, J., & Bissell, M. (2015). Mammary gland development: cell fate specification, stem cells and the microenvironment. *Development*, *142*(6), 1028-42
- Jaime, J. C., Garza, I., & Ortiz, R. (2007). Células madre. *Medicina Universitaria*, *9*(36), 130-40.
- Jammalamadaka, U., & Tappa, K. (2018). Recent Advances in Biomaterials for 3D Printing and Tissue Engineering. *Journal of Functional Biomaterials*, *9*(1), 22.
- Kalra, K. & Tomar, P. (2014). Stem Cell: Basics, Classification and Applications. American Journal of Phytomedicine and Clinical Therapeutics, *2*(7), 919-930.
- Koeckhoven, J., Rutledge, T., Shaker, K., & Shih, T. (2011). The facinating world of extra nipples. The lowdown on extra teats in cattle *Physiology & Behaviour*.
- Kovács, M. & Husvéth, F. (2011). 2. Physiology of milk production - mammary gland and lactation. Physiological and reproductional aspects of animal production. Production physiology.

- Lane, S., Williams, D., & Watt, F. (2014). Modulating the stem cell niche for tissue regeneration. *Nature Biotechnology*, 32(8), 795–803
- Li, H., Cherukuri, P., Li, N., Cowling, V., Spinella, M., Cole, M., Godwin, A., Wells, W., & DiRenzo, J. (2007). Nestin is expressed in the basal/myoepithelial layer of the mammary gland and is a selective marker of basal epithelial breast tumors, *Cancer Research*, 67(2), 501-10.
- Li, J., Zhang, Y., Ma, L., Sun, J., & Yin, B. (2009). Isolation and culture of bovine mammary epithelial stem cells. *Journal of Veterinary Medical Science*, 71, 15-19.
- Lloyd, B., Harris, O., Watson, C., & Davis, F. (2017). Mammary Stem Cells: Premise, Properties, and Perspectives. *Trends in Cell Biology*, 27(8), 556-567.
- Machherndl-Spandl, S., Suessner, S., Danzer, M., Proell, J., Gabriel, C., Lauf, J., Sylie, R., Klein, H. U., Béné, M. C., Weltermann, A., & Bettelheim, P. (2013). Molecular pathways of early CD105-positive erythroid cells as compared with CD34-positive common precursor cells by flow cytometric cell-sorting and gene expression profiling. *Blood cancer journal*, 3(1)
- Macias, H., & Hinck, L. (2012). Mammary Gland Development. *Wiley Interdisciplinary Reviews. Developmental Biology*, 1(4), 533-57.
- Mandrycky, C., Wang, Z., Kim, K., & Kim, D. (2016). 3D bioprinting for engineering complex tissues. *Biotechnology advances*. 34(4), 422-434

- Martignani, E., Cravero, D., Miretti, S., Accornero, P., & Baratta, M. (2015). Clonogenic assay allows for selection of primitive mammary epithelial cell population in bovine. *Experimental Cell Research*, 338(2), 245–250.
- Martignani, E., Eirew, P., Accornero, P., Eaves, C., Baratta, M. (2010). Human milk protein production in xenografts of genetically engineered bovine mammary epithelial stemcells. *PLoSOne*, 5(10).
- McCaffrey, L. & Macara, I. (2011). Epithelial organization, cell polarity and tumorigenesis. *Trends in Cell Biology*, 21(12), 727-735
- Medeiros, M. (2016). *Advances in the Use of Stem Cells in Veterinary Medicine: From Basic Research to Clinical Practice*. Scientifica.
- Megías, M., Molist, P., & Pombal, M. (2018). *Técnicas histológicas: Tinción. Atlas de Histología Vegetal y Animal*.
- Moreira, J., Cabezón, T., Gromova, I., Gromov, P., Timmermans, V., Machado, I., Llombart, A., Kroman, N., Rank, F., & Celis, J. (2010). Tissue proteomics of the human mammary gland: towards an abridged definition of the molecular phenotypes underlying epithelial normalcy. *Molecular Oncology*, 4(6), 539-61.
- Nazeer, J., Prakash, V., Mandal, S. & Prakash, A. (2014). Myoepithelial cells: structure, function and role in tumor formation. *International Journal of Dental and Health Sciences*, 1(2), 155-160.

- Nickerson, S. & Akers, R. (2011). Mammary Gland: Anatomy. *Encyclopedia of Dairy Sciences, Second Edition*, 3, 328–337. San Diego: Academic Press.
- Nguyen, P., Neofytou, E., Rhee, J., & Wu, J. (2016). Potential Strategies to Address the Major Clinical Hurdles Facing Stem Cell Regenerative Therapy for Cardiovascular Disease: A Review. *JAMA Cardiology*, 1(8), 953–962.
- Osińska, E., Wicik, Z., Godlewski, M., Pawłowski, K., Majewska, A., Mucha, J., Gajewska, M., & Motyl, T. (2014). Comparison of stem/progenitor cell number and transcriptomic profile in the mammary tissue of dairy and beef breed heifers. *Journal of Applied Genetics*, 55(3), 383-95.
- Perruchot, M., Arévalo, M., Dufreneix, F., Finot, L., Lollivier, V., Chanat, E., Mayeur, F., & Dessauge, F. (2016). Mammary Epithelial Cell Hierarchy in the dairy cow throughout lactation. *Stem Cells and Development*, 25(19), 1407-18.
- Qu, Y., Han, B., Gao, B., Bose, S., Gong, Y., Wawrowsky, K., Giuliano, A., Sareen, D., & Cui, X., (2017). Differentiation of Human Induced Pluripotent Stem Cells to Mammary-like Organoids. *Stem Cells Reports*, 8(2), 205-215.
- R&D Systems. (2014). IHC/ICC Protocol Guide. Introduction to the IHC/ICC Method
- Rasby, R. (2018). A Guide to Udder and Teat Scoring Beef Cows. University of Nebraska
- Rauner, G., & Barash, I. (2012) Cell Hierarchy and Lineage Commitment in the Bovine Mammary Gland. *PLoS ONE*, 7(1).

- Rauner, G., & Barash, I. (2015). Enrichment for Repopulating Cells and Identification of Differentiation Markers in the Bovine Mammary Gland. *Journal of Mammary Gland Biology and Neoplasia*, 21, 41-49.
- Richter, A., Nissen, N., Mailänder, P., Stang, F., Siemers, F., Kruse, C., & Danner, S. (2013). Mammary gland-derived nestin-positive cell populations can be isolated from human male and female donors. *Stem Cell Research & Therapy*, 4(4), 78.
- Russo I., Tewari M., & Russo J. (1989) Morphology and Development of the Rat Mammary Gland. In: Jones T., Mohr U., Hunt R. Integument and Mammary Glands. *Monographs on Pathology of Laboratory Animals*, 243-252.
- Safayi, S., Korn, N., Bertram, A., Akers, R., Capuco, A., Pratt, S., & Ellis, S. (2012). Myoepithelial cell differentiation markers in prepubertal bovine mammary gland: Effect of ovariectomy. *Journal of Dairy Science*, 95, 2965-2976.
- Shackleton, M., Vaillant, F., Simpson, K., Stingl, J., Smyth, G., Asselin-Labat, M., Wu, L., Lindeman, G., & Visvader, J. (2006). Generation of a functional mammary gland from a single stem cell. *Nature*, 439, 84-88.
- Sharma, N. & Jeong, D. K. (2013). Stem cell research: a novel boulevard towards improved bovine mastitis management. *International Journal of Biological Sciences*. 9(8), 818-829.
- Sharma, N., Kim, J., Sodhi, S., Luong, D., Kim, S., Oh, S., & Jeong, D. (2015). Differentiation dynamics of mammary epithelial stem cells from Korean holstein dairy cattle under ECM-free conditions. *Journal of Biomolecular Structure & Dynamics*, 33 (12), 2633-54.

- Shenghui, H., Nakada, D., & Morrison, S. (2009). Annual Review of Cell and Developmental Biology. *Mechanisms of stem cell self-renewal*, 25, 377-406.
- Sun, T., Yu, C., Gao, Y., Zhao, C., Hua, J., Cai, L., & Ma, Y. (2014). Establishment and biological characterization of a dermal mesenchymal stem cells line from bovine. *Bioscience Reports*, 34(2).
- Tornillo, G., Elia, A., Castellano, I., Spadaro, M., Bernabei, P., Bisaro, B., Camacho, P., Pincini, A., Provero, P., Sapino, A., Turco, E., Defilippi, P., Cabodi, S. (2013). p130Cas alters the differentiation potential of mammary luminal progenitors by deregulating C-Kit activity. *Stem Cells* 31(7), 1422-33.
- Van de Moosdijk, A., Fu, N., Rios, A., Visvader, J., & Van Amerongen, R. (2017). Lineage Tracing of Mammary Stem and Progenitor Cells. *Methods in Molecular Biology*. 1501, 291-308.
- Van Keymeulen, A., Rocha, A., Ousset, M., Beck, B., Bouvencourt, G., Rock, J., Sharma, N., Dekoninck, S., & Blanpain, C. (2011). Distinct stem cells contribute to mammary gland development and maintenance. *Nature*. 479(7372), 189-93.
- Viguier, C., Arora, S., Gilmartin, N., Welbeck, K., & O'Kennedy, R. (2009). Mastitis detection: current trends and future perspectives. *Trends in Biotechnology*, 27(8), 486-93.
- Woodward, W., Chen, M., Behbod, F., & Rosen, J. (2005). On mammary stem cells. *Journal of Cell Science*, 118(16), 3585-94.